

МИНИСТЕРСТВО ЗДРАВООХРАНЕНИЯ РОССИЙСКОЙ ФЕДЕРАЦИИ
ФЕДЕРАЛЬНОЕ ГОСУДАРСТВЕННОЕ БЮДЖЕТНОЕ
ОБРАЗОВАТЕЛЬНОЕ УЧРЕЖДЕНИЕ ВЫСШЕГО ОБРАЗОВАНИЯ
«АМУРСКАЯ ГОСУДАРСТВЕННАЯ МЕДИЦИНСКАЯ АКАДЕМИЯ»

«Утверждаю»
Председатель Экспертной комиссии
Координационного совета по области
образования «Здравоохранение и
медицинские науки»,
профессор А.А. Свистунов
02.09.2015

Сергей Семенович Целуйко
Надежда Павловна Красавина
Дмитрий Александрович Семенов

РЕГЕНЕРАЦИЯ ТКАНЕЙ

Рекомендовано Координационным советом по области образования
«Здравоохранение и медицинские науки» в качестве учебного пособия для
обучающихся по основным профессиональным образовательным
программам высшего образования - программам специалитета по
специальностям Лечебное дело, Педиатрия, Медико-профилактическое
дело, Стоматология

Благовещенск, 2016

УДК 591.169

Рецензенты:

Борис Яковлевич Рыжавский, зав. кафедрой биологии и гистологии ГБОУ ВПО ДВГМУ Минздрава России, доктор медицинских наук, профессор

Наталья Юрьевна Матвеева, зав. кафедрой гистологии, эмбриологии, цитологии ГБОУ ВПО ТГМУ Минздрава России, доктор медицинских наук, профессор

Авторы:

Сергей Семенович Целуйко, зав. каф. гистологии и биологии, доктор медицинских наук, профессор ГБОУ ВПО Амурской ГМА Минздрава России

Надежда Павловна Красавина, доктор медицинских наук, профессор каф. гистологии и биологии ГБОУ ВПО Амурской ГМА Минздрава России

Дмитрий Александрович Семенов, к.м.н. старший преподаватель каф. гистологии и биологии ГБОУ ВПО Амурской ГМА Минздрава России

Регенерация тканей: учебное пособие – Благовещенск, 2016. – 136 с.

В учебном пособии показано значение регенерации для организма, проиллюстрированы вопросы клеточного и внутриклеточного обновления. Раскрыты понятия физиологической и репаративной регенерации клеток и тканей, а также механизмы различных других видов регенераторных процессов.

Учебное пособие предназначено для студентов, обучающихся по области образования «Здравоохранение и медицинские науки» по всем основным профессиональным образовательным программам высшего образования - программам специалитета по специальностям: Лечебное дело, Педиатрия, Медико-профилактическое дело, Стоматология.

© Целуйко С.С., Красавина Н. П., Семенов Д. А.

© Амурская государственная медицинская академия, 2016г

СОДЕРЖАНИЕ

1. ВВЕДЕНИЕ	5
2. ОБЩАЯ ХАРАКТЕРИСТИКА ТИПОВ И ПРОЦЕССОВ РЕГЕНЕРАЦИИ	6
3. СТВОЛОВЫЕ КЛЕТКИ И ИХ РОЛЬ В БИОЛОГИИ И МЕДИЦИНЕ	26
3.1. Общая характеристика стволовых клеток.....	26
3.2. Классификация стволовых клеток.....	31
3.3. Методы клеточной терапии.....	34
4. ЭПИТЕЛИАЛЬНЫЕ ТКАНИ И ИХ РЕГЕНЕРАЦИЯ	36
4.1. Общая характеристика эпителиальных тканей.....	37
4.2. Регенерация покровных эпителиев.....	39
4.3. Мезотелий.....	43
4.4. Железистый эпителий.....	48
4.5. Регенерация желёз.....	49
5. КЛЕТОЧНО-ДИФФЕРЕНЦИАЛЬНАЯ ОРГАНИЗАЦИЯ СОЕДИНИТЕЛЬНОЙ ТКАНИ. ВОСПАЛЕНИЕ	49
5.1. Общая характеристика соединительной ткани.....	50
5.2. Особенности соединительных тканей у детей.....	56
5.3. Физиологическая регенерация рыхлой соединительной ткани.....	57
5.4. Взаимодействие клеток системы крови и соединительной ткани в условиях воспаления и регенерации тканей.....	58
6. ХРЯЩЕВАЯ ТКАНЬ И ЕЕ РЕГЕНЕРАЦИЯ	67
6.1. Общая характеристика хрящевой ткани.....	67
6.2. Виды хрящевой ткани.....	70
6.3. Возрастные изменения в хрящевой ткани.....	73
6.4. Факторы регуляции метаболизма и регенерации хрящевой ткани.....	74
7. КЛЕТОЧНО-ДИФФЕРЕНЦИАЛЬНАЯ ОРГАНИЗАЦИЯ КОСТНОЙ	

ТКАНИ. РЕПАРАТИВНЫЙ ОСТЕОГЕНЕЗ	78
7.1.Остеоидный клеточный дифферон.....	79
7.2. Эмбриональный остеогенез.....	84
7.3. Физиологическая регенерация костной ткани.....	89
7.4. Возрастные и половые особенности остеогенеза.....	93
7.5. Репаративный остеогенез.....	94
8.МЫШЕЧНЫЕ ТКАНИ И ИХ РЕГЕНЕРАЦИЯ	102
8.1. Характеристика поперечно-полосатой мышечной ткани.....	102
8.2. Характеристика гладкой мышечной ткани.....	110
9.НЕРВНАЯ ТКАНЬ И ЕЁ РЕГЕНЕРАЦИЯ	115
9.1. Общая характеристика нервной ткани.....	115
9.2. Регенерация нервной ткани.....	118
9.3. Возрастные особенности периферической нервной системы.....	123
10. КОНТРОЛЬНЫЕ ВОПРОСЫ	124
11. ЭТАЛОНЫ ОТВЕТОВ К КОНТРОЛЬНЫМ ВОПРОСАМ	125
12. ТЕСТОВЫЕ ЗАДАНИЯ	131
12.1.Ответы к тестовым заданиям.....	134
13.РЕКОМЕНДУЕМАЯ ЛИТЕРАТУРА	135

1. ВВЕДЕНИЕ

В настоящий момент медицинская наука вступила в период, когда наибольшие успехи достигнуты в лечении тех заболеваний, которые раньше были неизлечимыми. В условиях бурного технического прогресса основная дилемма будущего – будет ли достигнуто физическое бессмертие людей или произойдет глобальная катастрофа. Выбор между этими путями придется сделать уже в этом веке. Люди умирают от болезней, а не от старости, причем очень часто в молодом, работоспособном возрасте. Если рано выявлять не болезнь, а факторы риска, которые приводят к заболеваниям, то занимаясь профилактикой и устраняя эти факторы, можно продлить людям жизнь, делая ее активной и продуктивной. Это и есть технологии молодости, которые работают крайне эффективно.

Начиная с самых ранних экспериментальных исследований и до настоящего времени, наиболее интригующим феноменом является способность саламандр к полному восстановлению утраченных конечностей. Ученым часто задают вопрос: «Могут ли достижения в этой области способствовать разрешению проблемы восстановления конечностей у человека?» Ответ в данном случае весьма неоднозначен, но, несомненно, по мере исследования регенерационных процессов у животных, возникают возможности приложения полученных результатов к тем или иным проблемам медицины.

Регенеративная биомедицина формируется на стыке биологии, медицины и инженерии. Она способна коренным образом изменить методы улучшения здоровья путем восстановления, поддержания функций органов и тканей. Регенеративная медицина – одна из наиболее высокотехнологичных и бурно развивающихся отраслей биомедицинской индустрии, которая может решить целый ряд наиболее актуальных проблем, стоящих перед наукой. Это позволит оказать реальную помощь больным, страдающим инсулинзависимым диабетом, нейродегенеративными заболеваниями, мышечными дистрофиями, либо разработать принципиально новые подходы к лечению ряда патологий, таких как

инфаркт миокарда, гепатиты и другие заболевания. Современные клеточные технологии внесут существенный вклад в решение вопросов геронтологии, что обеспечит пожилым пациентам улучшение качества жизни, сохранность зрения, состоятельность интеллекта и двигательную активность. Использование технологий создаст условия для дальнейшего развития трансплантологии, решит проблему обеспечения иммунотолерантности и определит направление развития медицины на основе новых технологических принципов. Ряд завершенных, или находящихся на завершающих стадиях разработки проектов уже в настоящее время востребованы и будут внедрены в клиническую практику.

Направления развития регенеративной биомедицины многогранны и включают в себя: исследования молекулярных механизмов регуляции процессов клеточной дифференцировки, миграции и пролиферации, биомедицинские клеточные и тканеинженерные продукты для замещения тканей и органов, структур организма, искусственные органы; использование анализа клеточных популяций для диагностики функциональных и патологических состояний организма; стимуляторов управляемой регенерации; научно-методические подходы перепрограммирования клеток, дифференцировки и трансдифференцировки.

2.ОБЩАЯ ХАРАКТЕРИСТИКА ТИПОВ И ПРОЦЕССОВ РЕГЕНЕРАЦИИ

Регенерация (от лат. Regenerate - возрождение, создавать) - восстановление (возмещение) структурных элементов клеток и тканей взамен утраченных. В биологическом отношении регенерация - важнейшее универсальное свойство всей живой материи, выработанное в ходе эволюции и присущее всем живым организмам. Всем клеткам, тканям и органам свойственна регенерация. Ритм обновления различных тканей и органов значительно варьирует. Так хрусталик и нейрон сетчатки имеют тот же возраст, как и сам человек. Костные и мышечные ткани

обновляются в течение 10-15 лет. Клетки печени регенерируют за полтора года. Форменные элементы крови (эритроциты) полностью заменяются в течение полугода, эпидермис кожи за 2 недели, а эпителий желудочно-кишечного тракта за 5-6 дней (Рис. 1). В биологическом смысле регенерация представляет собой приспособительный процесс, выработанный в ходе эволюции и присущий всему живому.

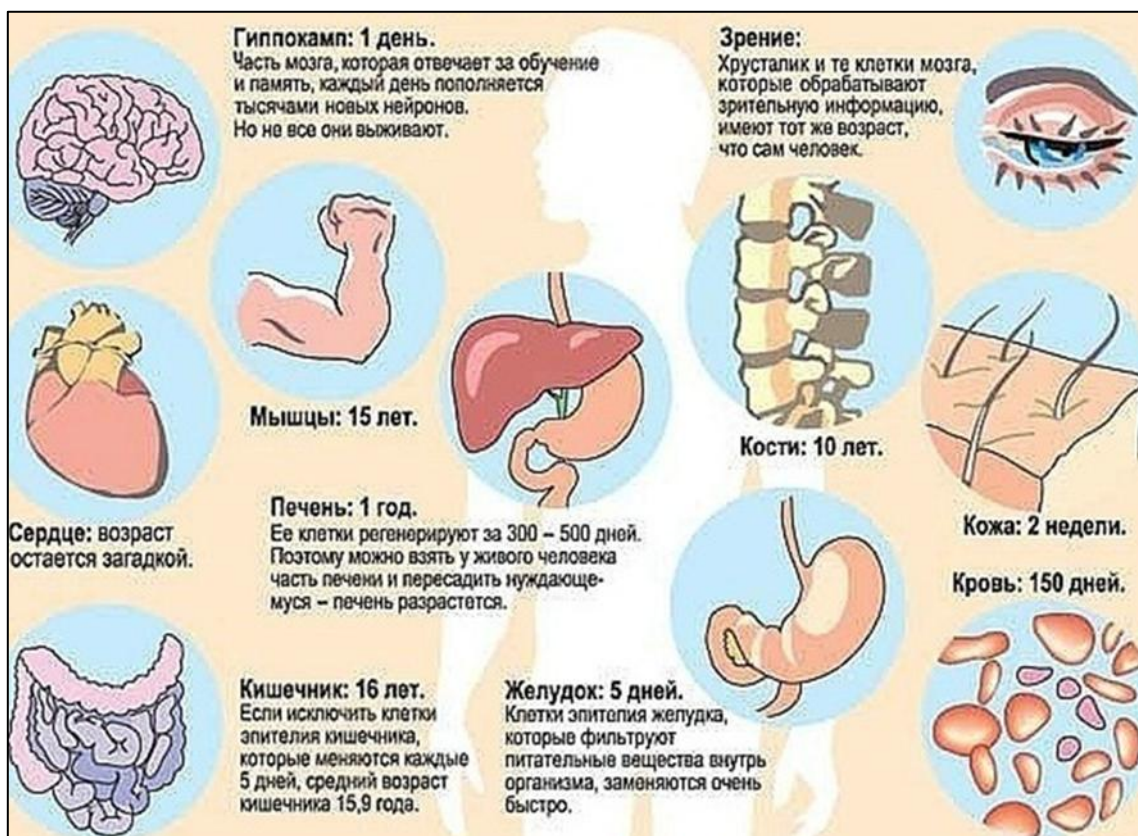


Рис. 1. Ритм обновления органов и систем (Л.Д. Лиознер, 1975¹)

По мнению И. В. Давыдовского, регенерация это естественный физиологический процесс. В жизнедеятельности организма каждое функциональное отправление требует затрат материального субстрата и его восстановления. Следовательно, регенерация предусматривает самовоспроизведение живой материи, причем это самовоспроизведение живого отражает принцип ауторегуляции и автоматизации жизненных

¹ Лиознер Л.Д. /Основные проблемы учения о регенерации. - М. : Наука, 1975. – 103 с.

отправлений. Регенераторное восстановление структуры может происходить на разных уровнях — молекулярном, ультраструктурном, клеточном, тканевом, органном, однако всегда речь идет о возмещении той структуры, которая способна выполнять специализированную функцию.

Восстановление структуры и функции может осуществляться с помощью клеточных или внутриклеточных гиперпластических процессов.

Термин «регенерация» предложен в 1712 французским учёным Р. Реомюром, изучавшим регенерацию ног речного рака. У многих беспозвоночных возможна регенерация целого организма из кусочка тела. У высокоорганизованных животных это невозможно — регенерируют лишь отдельные органы или их части. Регенерация может происходить путём роста тканей на раневой поверхности, перестройки оставшейся части органа в новый, или путём роста остатка органа без изменения его формы.

Представление об ослаблении способности к регенерации по мере повышения организации животных ошибочно, т. к. процесс регенерации зависит не только от уровня организации животного, но и от многих других факторов и характеризуется изменчивостью. Неправильно также утверждение, что способность к регенерации закономерно падает с возрастом; она может и повышаться в процессе онтогенеза, но в период старости часто наблюдают её снижение.

Нет таких структур, которые не подвергались бы физиологической регенерации. Там, где доминирует клеточная форма регенерации, совершается обновление клеток (Рис 1). В тканях и органах, где клеточная форма регенерации утрачена, происходит обновление внутриклеточных структур. Наряду с обновлением клеток и субклеточных структур постоянно совершается биохимическая регенерация, т. е. обновление молекулярного состава всех без исключения компонентов тела.

Биохимическая основа регенерации - распад и восстановление молекулярного состава, структурно-пространственной организации и функций, характерных для каждой ткани и органа.

Для развития регенерационного процесса в клетках и тканях большую роль играют сдвиги в обмене веществ (гипоксия, повышенный гликолиз, ацидоз и др.) в поврежденном органе, стимулирующие регенераторные процессы (понижение поверхностного натяжения мембран клеток, их миграция), включение клеток в митотический цикл. Образующиеся при повреждении клеток молекулярные осколки (нуклеотиды, ферменты, продукты неполного распада белков, жиров и углеводов, другие биологически активные соединения) наряду со стимулирующим влиянием могут быть повторно использованы для построения сложных структур согласно принципу многократной оборачиваемости веществ клетки для частичного материального обеспечения регенераторных процессов.

Внутриклеточная форма регенерации является универсальной, так как она свойственна всем органам и тканям без исключения. Однако структурно-функциональная специализация органов и тканей в фило- и онтогенезе «отобрала» для одних преимущественно клеточную форму, для других — преимущественно или исключительно внутриклеточную, для третьих — в равной мере обе формы регенерации.

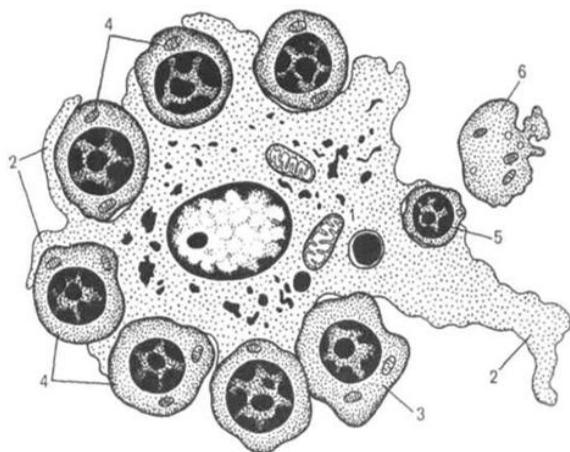


Рис. 2. Схема строения эритробластического островка. (Бойчук Н.В., 2008²)

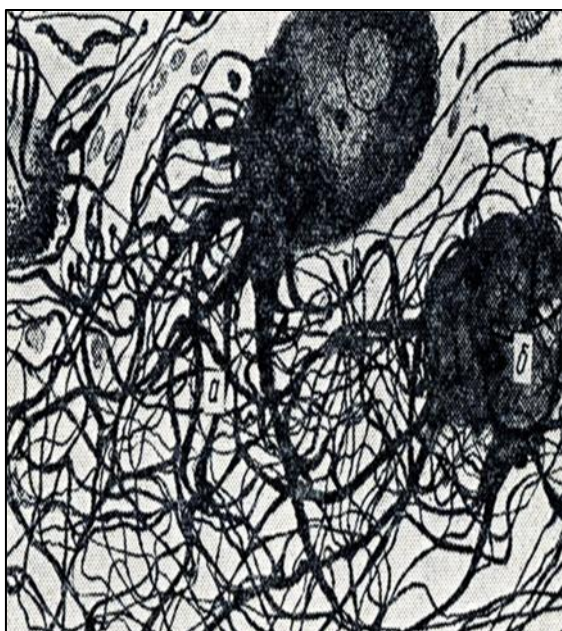
- 1 – макрофаг; 2 – отросток макрофага;
- 3 – базофильные эритробласты;
- 4 – полихроматофильные эритробласты;
- 5 – эозинофильный эритробласт;
- 6 – ретикулоцит.

² Бойчук Н.В., Исламов Р.Р., Кузнецов С.Л., Чельшев Ю. А. «Гистология. Атлас для практических занятий» Учебное пособие. - Изд. «Гэотар-Медиа», 2008. – 160 с.

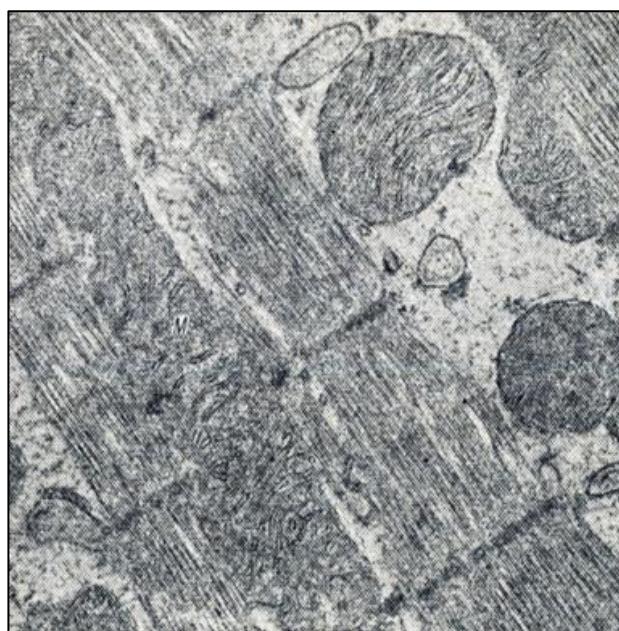
К органам и тканям, в которых преобладает клеточная форма регенерации (Рис. 2, 3), относятся кости, эпителий кожи, слизистые оболочки, кроветворная и рыхлая соединительная ткань и т. д. Клеточная и внутриклеточная формы регенерации наблюдаются в железистых органах (печень, поджелудочная железа, эндокринная система), легких, гладких мышцах, вегетативной нервной системе.

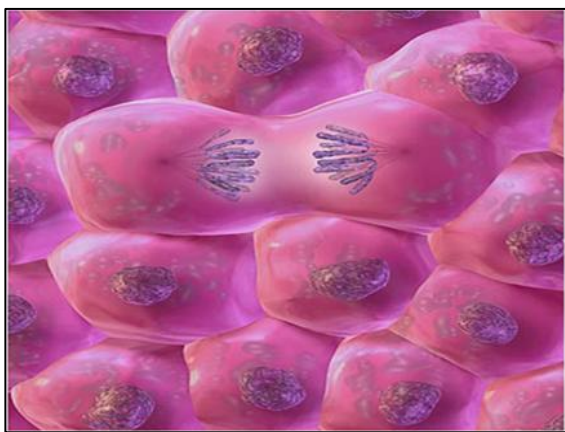

Рис. 3 . Клеточная форма регенерации.
(Н. Michae, 2011³)



А. - Гиперплазия отростков нервных клеток



Б. – Электронограмма

Рис. 4 . А, Б. Внутриклеточная форма регенерации (А) симпатического узла. На теле отростка множественные синапсы (б). Гигантская митохондрия (М) в мышечной клетке сердца.

³ Н. Ross Michael, Wojciech Pawlina. «Histology: a text and atlas: with correlated cell and molecular biology». - 6th ed. 2011. - 974 p.

К органам и тканям, где преобладает внутриклеточная форма регенерации, относится миокард, в центральной нервной системе эта форма регенерации становится единственной формой восстановления структуры (Рис. 4 А, Б). Преобладание той или иной формы регенерации в определенных органах и тканях определяется их функциональным назначением, структурно-функциональной специализацией. Таким образом, все ткани и органы обладают способностью к регенерации, различны лишь ее формы в зависимости от структурно-функциональной специализации ткани или органа.

В зависимости от полноты соответствия вновь образованных клеток и тканей утраченным различают 3 формы регенерации: полной регенерацией называется такая, когда размножившаяся ткань полностью соответствует утраченной. Обычно этот вид регенерации наблюдается при небольших повреждениях; неполной регенерацией называется такая, когда на месте утраченной ткани разрастается соединительная. Как правило, она развивается при обширных и глубоких поражениях. В практике наиболее часто развивается этот вид регенерации; избыточная регенерация, когда размножившаяся ткань по объему больше утраченной (Рис 5). Наблюдается это обычно при длительных раздражениях (туберкулезе, актиномикозе и другие).

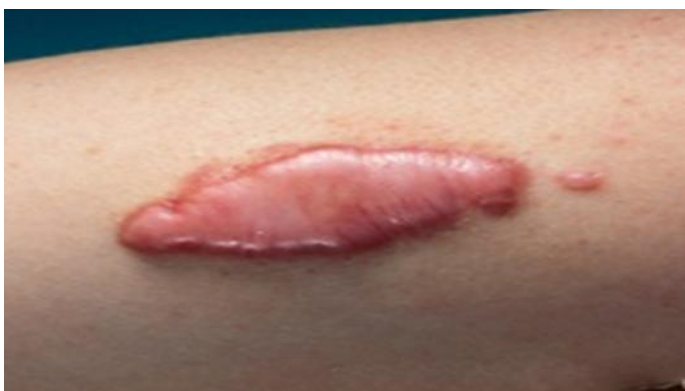

Рис. 5. Избыточная регенерация, дающая в итоге опухолевидные разрастания, что приводит к нарушению функции.

По этиологии и механизму развития различают физиологическую, репаративную регенерации, регенерационную гипертрофию и патологическую регенерацию.

Физиологическая регенерация - восстановление элементов клеток и тканей в результате их естественного отмирания. Живой организм непрерывно в течение жизни в процессе роста и развития самообновляется вследствие разрушения старых и воспроизведения новых структур. Пластические процессы, происходящие в тканях при нормальной их жизнедеятельности и обеспечивающие постоянное их самообновление, называются физиологической регенерацией. Ее результатом является полное восстановление утраченных структурных элементов, т. е. реституция (от лат. *restitutio* - восстановление).

Механизмы физиологической регенерации у разных тканей организма несколько отличаются, поэтому по этому признаку можно выделить несколько групп:

К I группе можно отнести эпидермис кожи, эпителий кишечника, клетки крови, рыхлую соединительную ткань. Подобные клеточные популяции с закономерно чередующейся гибелью и возмещением погибших клеток новыми делящимися клетками называются обновляющимися или лабильными. Для этих тканей характерно наличие стволовых или камбиальных клеток и их высокая митотическая активность. Гибель клеток в этих тканях генетически запрограммирована.

II группа тканей характеризуется сочетанием клеточной и внутриклеточной регенерации — к этой группе относятся эпителий печени, почек, легких и эндокринных желез, гладкая мышечная ткань. В составе этих тканей имеются камбиальные клетки, но они в норме делятся не так часто, как в I группе, поэтому их называют растущими тканями.

III группа тканей характеризуется только внутриклеточной формой физиологической регенерации. К этой группе вносятся поперечно-полосатая ткань сердечного типа, нервная ткань, эпителий поджелудочной железы и слюнных желез. В тканях III группы камбиальные клетки практически отсутствуют, поэтому физиологическая регенерация идет

постоянным обновлением изношенных органоидов зрелых клеток. Тканей этой группы называют стабильными или «вечными тканями».

Гипертрофия (от греч. hyper — чрезмерно, trophe — питание) и гиперплазия (от греч. plaseo — образуя) играют исключительно важную роль в компенсаторно-приспособительных процессах, обеспечивая устойчивость гомеостаза при многих болезнях (Рис.6). Эти процессы возникают при сходных условиях и по своей сущности близко стоят к регенерации. Гипертрофия и гиперплазия направлены не только на возмещение дефекта в клетках, тканях, органах, но и на усиление их функции в связи с возникающей повышенной функциональной активностью организма.

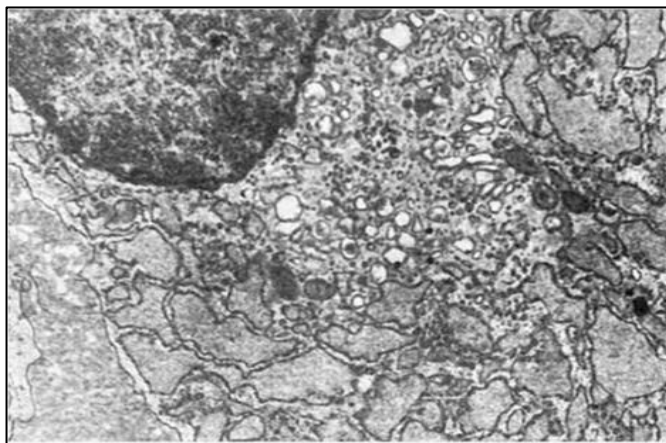


Рис. 6. Гиперплазия гранулярной эндоплазматической сети, расширение ее цистерн, гиперплазия пластинчатого комплекса (плазматическая клетка).

Гипертрофия – увеличение объема органа, ткани, клеток, гиперплазия – увеличение числа структурных элементов тканей и клеток. Оба процесса отражают в структурном выражении повышенную деятельность организма. Однако современные методы исследования (электронная микроскопия) позволили выяснить, что при гипертрофии (увеличение в объеме) клеток одновременно наблюдается увеличение числа (гиперплазия) внутриклеточных ультраструктур – ядер, ядрышек, митохондрий, рибосом, лизосом, эндоплазматической сети (Рис.7). В то же время при гиперплазии соединительной и кроветворной тканей можно встретить гипертрофированные гигантские многоядерные клетки.

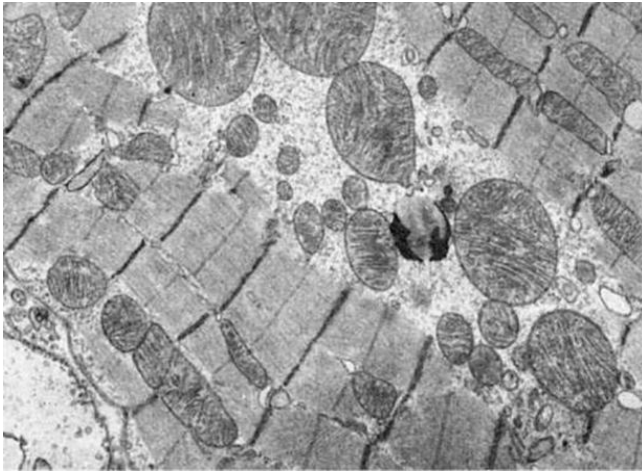

Рис. 7. Гигантские митохондрии кардиомиоцитов. Миокард собаки при синдроме длительного раздавливания.

Оба термина — гипертрофия и гиперплазия — сохраняют свое значение в том смысле, что в одних тканях и органах преимущественно встречаются процессы гипертрофии с внутриклеточной гиперплазией (например, мышечные клетки сердца, скелетная мускулатура, нейроны головного мозга), в других (например, соединительная ткань, костный мозг, лимфатические узлы и селезенка) — гиперплазия клеток. Гипертрофия, так же как и гиперплазия, может быть истинной и ложной. Первая представляет собой увеличение деятельной массы органа, обеспечивающей его специфическую функцию. Вторая обусловлена разрастанием (гиперплазией) в строме органа межклеточной соединительной или жировой ткани, выполняющей в основном опорную функцию. Рабочая, компенсаторная, гипертрофия и гиперплазия возникает при усиленной работе органа, когда наблюдается увеличение объема или числа клеток, составляющих и определяющих его специфическую функцию. Рабочая гипертрофия может наблюдаться при усиленной нагрузке даже в физиологических условиях, например, умеренная гипертрофия сердца и выраженная гипертрофия скелетной мускулатуры у спортсменов и лиц физического труда. С ослаблением физической нагрузки или с ее прекращением гипертрофия исчезает. При патологических условиях усиленная работа органа возникает в случаях наличия в нем каких-либо вызванных болезнью дефектов, которые трудно или невозможно устранить

и наличие которых в известной мере компенсируются усиленной работой сохранивших свою структуру и функцию частей органа.

Нейрогуморальная гипертрофия и гиперплазия возникает на почве нарушений функции эндокринных желез (гормональные или коррелятивные гипертрофии и гиперплазии). Физиологическим прототипом такой гипертрофии и гиперплазии, имеющим несомненно приспособительное значение, может служить гипертрофия матки и молочных желез при беременности и лактации.

Гипертрофические разрастания, ведущие к увеличению размеров тканей и органа, возникают в результате хронического воспаления, например, на слизистых оболочках с образованием полипов, кондилом, гиперплазией желез и других.

Гипертрофическое разрастание жировой, соединительной и даже костной ткани возникает при частичной или полной атрофии органа. Так, при атрофии мышц между волокнами разрастается жировая ткань, при атрофии почки вокруг нее увеличивается количество жировой ткани. При снижении давления в сосудах разрастается интима, вследствие чего суживается их просвет, при атрофии мозга — утолщаются кости черепа. Все перечисленные процессы гипертрофического разрастания опорной ткани, заполняющей место, занятое ранее полноценным органом или тканью, носит название вакуатной (от лат. *vacuum* — пустой) гипертрофии, которая в ряде случаев имеет некоторое компенсаторное значение. За счет нее осуществляются компенсаторные функции организма, благодаря чему даже в условиях тяжелой патологии (например, при пороке сердца) орган хорошо функционирует. В то же время воспалительные и нейрогуморальные разрастания тканей могут причинить организму значительный ущерб и привести к развитию опухолей.

Морфогенез репаративного процесса складывается из двух фаз — пролиферации и дифференцировки. В первую фазу идет размножение молодых недифференцированных клеток (камбиальных, стволовых или

клеток предшественников). Для каждой ткани характерны свои камбиальные клетки, которые отличаются степенью пролиферативной активности и специализации, однако одна стволовая клетка может быть родоначальником нескольких видов клеток (например, стволовая клетка кроветворной системы, лимфоидной ткани, некоторые клеточные представители соединительной ткани). В фазу дифференцировки молодые клетки созревают, происходит их структурно-функциональная специализация, они восполняют убыль высокодифференцированных клеток. Та же смена гиперплазии ультраструктур их дифференцировкой («созревание») лежит в основе механизма внутриклеточной регенерации.

Есть и другая точка зрения об источниках регенерации. Допускается, что источником регенерации могут быть высокодифференцированные клетки органа, который в условиях патологического процесса могут перестраиваться, утрачивать часть своих специфических органелл и одновременно приобретать способность к митотическому делению с последующей пролиферацией и дифференцировкой.

В фазу дифференцировки молодые клетки созревают, происходит их структурно-функциональная специализация, они восполняют убыль высокодифференцированных клеток. Та же смена гиперплазии ультраструктур их дифференцировкой («созревание») лежит в основе механизма внутриклеточной регенерации.

Репаративная, или восстановительная регенерация - это восстановление клеток и тканей взамен погибших из-за различных патологических процессов. Она чрезвычайно разнообразна по факторам, вызывающим повреждение, по объемам повреждения, а также по способам восстановления. Повреждающими факторами, например, могут быть механическая травма, оперативное вмешательство, действие ядовитых веществ, ожоги, обморожения, лучевые воздействия, голодание и болезнетворные агенты. Наиболее широко изучена репаративная регенерация после механической травмы. В зависимости от степени

повреждения органа исходом репаративной регенерации может быть не только полное восстановление, или реституция (от лат. *restitutio* - восстановление), поврежденной или утраченной части органа или ткани (как при физиологической регенерации), заживление раны по первичному натяжению, но и неполное восстановление или замещение, например образование соединительной ткани взамен утраченной (заживление раны по вторичному натяжению с образованием плотной рубцовой ткани).

Репаративная регенерация разворачивается на базе физиологической, т. е. на основе тех же механизмов, и отличается лишь большей интенсивностью проявлений. Поэтому репаративную регенерацию следует рассматривать как нормальную реакцию организма на повреждение, характеризующуюся резким усилением физиологических механизмов воспроизведения специфических тканевых элементов того или иного органа.

Признак репаративной регенерации - появление многочисленных малодифференцированных клеток со свойствами эмбриональных клеток зачатка регенерирующего органа или ткани. При репаративной регенерации какой-то структуры реконструируются процессы развития этой структуры в раннем онтогенезе.

Характер клеточной популяции поврежденной структуры определяет возможность её регенерации. Репаративная регенерация возможна, если структура состоит из клеток обновляющейся популяции (эпителиальные клетки, клетки мезенхимного происхождения), а также при наличии в ткани стволовых клеток и условий, разрешающих их дифференцировку. Есть все основания считать, что способность к регенерации носит приспособительный характер. Она лучше выражена в тех органах, которые чаще подвергаются утрате, и у тех животных, которые в природных условиях теряют органы. Внутренние органы млекопитающих и человека обладают огромной потенциальной способностью к регенерационной гипертрофии; напр., печень в течение 3-4 недели после резекции 70% ее

паренхимы по поводу доброкачественных опухолей, эхинококка и др. восстанавливает исходный вес и в полном объеме функциональную активность.

- У млекопитающих могут регенерировать все 4 вида ткани:
1. Соединительная ткань. Рыхлая соединительная ткань обладает высокой способностью к регенерации. Лучше всего регенерируют интерстициальные компоненты – образуется рубец, замещающий тканью. Костная ткань - аналогично. Основные элементы, восстанавливающие ткань - остеобласты (малодифференцированные камбиальные клетки костной ткани);
 2. Эпителиальная ткань. Обладает выраженной регенерационной реакцией. Эпителий кожи, роговая оболочка глаза, слизистые оболочки полости рта, губ, носа, желудочно-кишечного тракта, мочевого пузыря, слюнные железы, паренхима почек. При наличии раздражающих факторов могут происходить патологические процессы, приводящие к разрастанию тканей, что приводит к раковым опухолям.
 3. Мышечная ткань. Значительно меньше регенерирует, чем эпителиальная и соединительная ткани. Регенерирует за счет недифференцированных клеток - сателлитов. Могут разрастаться и регенерировать отдельные волокна, и даже целые мышцы.
 4. Нервная ткань. Обладает плохой способностью к регенерации. В эксперименте показано, что клетки периферической и вегетативной нервной системы, двигательные и чувствительные нейроны в спинном мозге мало регенерируют. Аксоны хорошо регенерируют за счет Шванновских клеток. В головном мозге вместо них - глия, поэтому регенерация не происходит. При регенерации миокарда и центральной нервной системы сначала образуется рубец, а затем идет регенерация за счет увеличения размеров клеток, внутриклеточная регенерация также имеет место.

Под реактивностью тканей с гистогенетических позиций следует понимать изменения основных закономерных сторон развития ткани - пролиферации, дифференцировки, интеграции клеток, межклеточных взаимодействий и других закономерных процессов гистогенеза, происходящих под действием внешних для ткани факторов. При самых разнообразных воздействиях (травмы, ожоги, стрессовые ситуации и т. п.) ткани, для которых в норме характерно клеточное обновление путем митоза, реагируют прежде всего понижением или повышением степени пролиферативной активности клеток. Угнетение митозов или, наоборот, "вспышки" митотической активности - неперенные показатели реактивности таких тканей. В некоторых тканях результатом реактивного изменения пролиферации клеток являются эндомитоз и амитоз, образование двуядерных и многоядерных клеток.

Наряду с повышением уровня дифференцировки клеток, реактивность тканей может характеризоваться и явлениями дедифференцировки клеток.

Дедифференцировка клеток - это упрощение их внутренней структуры, связанное с временным снижением уровня дифференцировки (специализации) клеток. Дедифференцированные клетки приобретают способность к пролиферации. В них активизируется синтез ДНК и общих неспецифических белков. Дедифференцировка как реактивно-приспособительное изменение клеток сопровождается увеличением относительных объемов ядер и ядрышек, увеличением числа свободных рибосом, исчезновением специальных органелл и включений в цитоплазме, редукцией мембран комплекса Гольджи, уменьшением числа митохондрий и другими признаками. Под дедифференцировкой следует понимать структурно-адаптационную реакцию клетки, а не обратное ее развитие.

Реактивность тканей характеризуется также изменениями межклеточных взаимодействий. При действии повреждающих факторов в

тканях может возникнуть состояние дезинтеграции клеток (например, нарушение межнейронных связей при интоксикациях, дискомплексации эпителиев при нарушении контактов между эпителиоцитами и т. д.). Как проявление реактивности тканей следует рассматривать программированную гибель клеток за счет активации внутренней программы самоуничтожения или ее запуска внешними стимулами, например факторами, вырабатываемыми клетками микроокружения. Реактивные изменения тканей зависят, конечно, во многом от силы раздражителя - повреждающего фактора. Существенное значение в реактивности тканей имеет наследственная природа клеток самой ткани, так как каждая ткань отличается генетически-детерминированным диапазоном изменчивости или нормы адаптивной реакции, обеспечивающей нормальное функционирование ткани. После воздействия повреждающих факторов реактивные изменения клеток могут выходить за пределы диапазона изменчивости, характерного для нормального функционирования ткани. Однако обычно резко выраженные вначале реактивные изменения клеток постепенно сглаживаются, и структурно-функциональные свойства их приближаются к норме, обеспечивая адаптацию ткани к функционированию в новых условиях.

В ответ на действие экстремального фактора и нарушение тканевой организации органа возникает комплекс реакций с вовлечением всех структурных уровней организации живого. Можно лишь условно выделить те процессы, которые характерны для тканевого уровня - а именно, процессы регенерационного гистогенеза.

Сразу же после повреждения в тканях развиваются реактивные изменения, сопровождающиеся нарушениями пролиферации, дифференцировки и интеграции клеток. Если поврежденные клетки не адаптируются к новым условиям, наступает их распад, гибель и элиминация. Формы проявления регенерационного гистогенеза (например, клеточное размножение или гиперплазия внутри-клеточных структур)

обусловлены закономерными процессами эмбрионального гистогенеза и специфичны для каждой ткани.

В обновляющихся тканях, для нормального гистогенеза которых характерна пролиферация клеток путем митоза, и в процессах регенерации основная роль принадлежит митотическому делению клеток. Регенерационный гистогенез растущих тканей включает процессы, как клеточной пролиферации, так и внутриклеточного увеличения структурных компонентов (органелл). Регенерационный гистогенез стационарных тканей происходит за счет внутриклеточных репаративных процессов (увеличение количества органелл, рост отростков и образование синаптических структур в нервных клетках).

Таким образом, изучение условий успешной регенерации тканей возможно на путях более глубокого изучения гистогенезов, ибо оптимизация посттравматической регенерации должна проводиться с учетом особенностей физиологической регенерации конкретной ткани. Так, например, бесполезно стимулировать нейроны к митозу, если этот процесс им несвойственен. Напротив, стимуляция митозов в обновляющихся тканях вполне оправданна.

В поврежденном органе процесс регенерации включает всегда комплекс межтканевых взаимодействий (корреляций). В ходе регенерации складываются сложные взаимоотношения между эпителиями, соединительными и нервными тканями. Воспалительные разрастания соединительной ткани в значительной степени определяют исход восстановительного процесса. Взаимодействия различных тканей с нервной, эндокринной, сосудистой, иммунной системами оказывают существенное влияние на характер их реактивности и регенерации.

Патологической регенерацией называется такой вид регенерации, при которой нарушается и даже извращается нормальное течение регенерационного процесса. Причинами атипичного течения физиологической, репаративной регенераций или регенерационной

гипертрофии являются общие и местные нарушения условий для проявления потенциальных возможностей регенерации. К ним относятся нарушения иннервации, нервной трофики, гормональной, иммунной и функциональной регуляции регенерационного процесса, голодание, инфекционные и инвазионные болезни, радиационные поражения.

Патологическая регенерация характеризуется изменением темпов (скорости) регенерации или качественным извращением восстановительного процесса. Она выражается в трех формах:

- задержкой темпов регенерации с недостаточным образованием регенераторного продукта. Примерами неполноценной регенерации могут служить долго не заживающие раны в очаге хронического воспаления, длительно текущие язвы, неполноценное восстановление дистрофически измененных паренхиматозных органов и др.;

- избыточная продукция неполноценного регенерата (грибовидная, или фунгозная, язва с опухолевидным образованием грануляционной ткани, гиперпродукция соединительной ткани с образованием келлоида, избыточная костная мозоль при заживлении перелома кости);

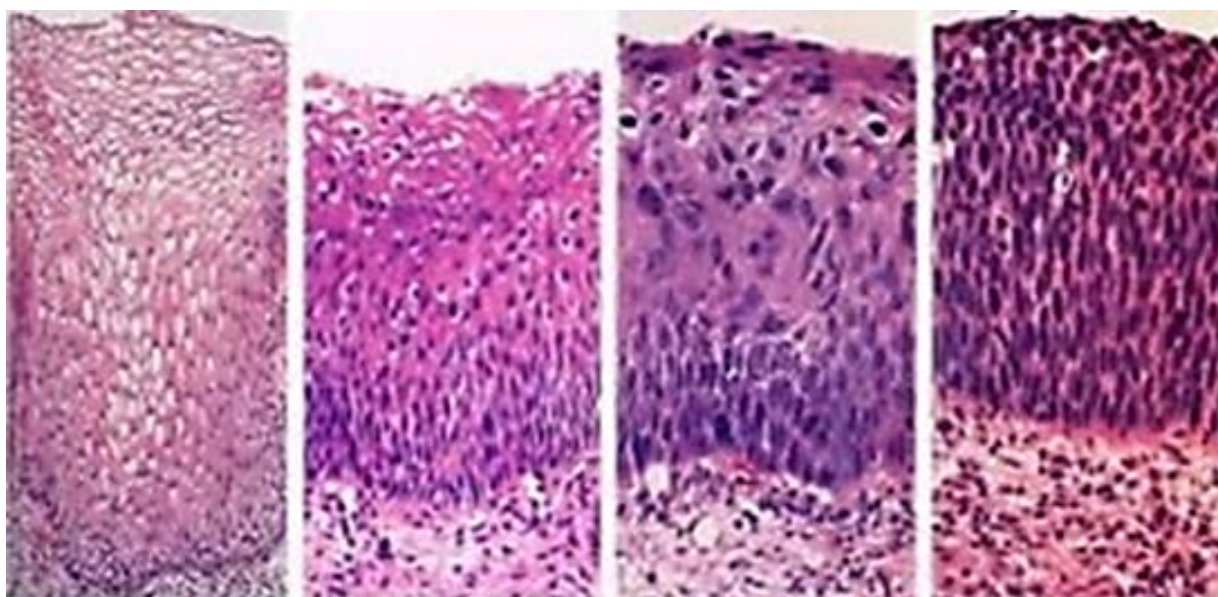


Рис. 8. Дисплазия шейки матки

- качественно извращенный характер регенерации с возникновением нового в отношении состава тканей регенерата, с превращением одного вида тканей в другой, а иногда переход в качественно новый патологический процесс (Рис.8).

Иммунологические механизмы регуляции связаны с «регенерационной информацией», переносимой лимфоцитами. В связи с этим следует заметить, что механизмы иммунологического гомеостаза определяют и структурный гомеостаз.

Виды патологической регенерации

◇ Гипорегенерация. Имеет место, когда восстановление утраченных тканей идёт очень медленно или совсем останавливается; при трофических язвах, пролежнях (Рис.9).

◇ Гиперрегенерация. Проявляется в том, что ткань регенерирует избыточно и при этом функция органа страдает (образование келлоидного рубца).

◇ Метаплазия - переход одного вида ткани в другой, но родственной ей гистогенетически. При этом функция утраченной ткани не восстанавливается. Примером метаплазии является развитие в области повреждения слизистой оболочки бронха вместо мерцательного эпителия многослойного плоского неороговевающего (Рис.10) или трансформация соединительной ткани в кость.

Регенерация осуществляется под воздействием различных регуляторных механизмов:

Гуморальные регуляторы синтезируются как в клетках поврежденных органов и тканей (внутриклеточные и внутриклеточные регуляторы), так и за пределами поврежденных органов и тканей (гормоны, поэтические факторы, факторы роста и т. д.).

Нервные механизмы регенераторных процессов связаны, прежде всего, с трофической функцией нервной системы, а функциональные механизмы — с функциональным запросом органа, ткани, который рассматривается как стимул регенерации. Развитие регенераторного

процесса во многом зависит отряда общих и местных условий, или факторов. К общим следует отнести возраст, конституцию, характер питания, состояние обмена и кроветворения, к местным — состояние иннервации, крово- и лимфообращения ткани, пролиферативную активность ее клеток, характер патологического процесса.

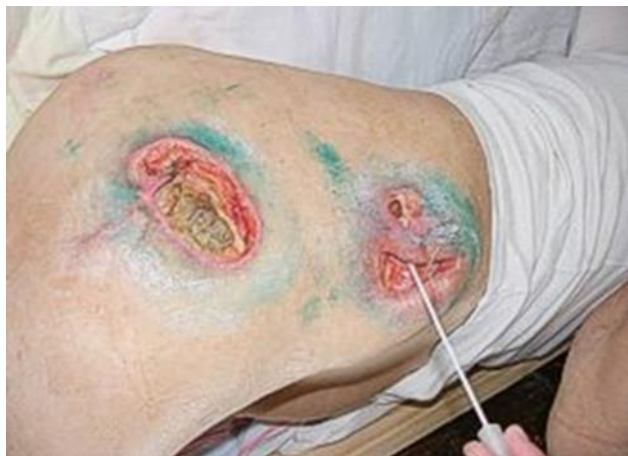

Рис. 9. Гипорегенерация

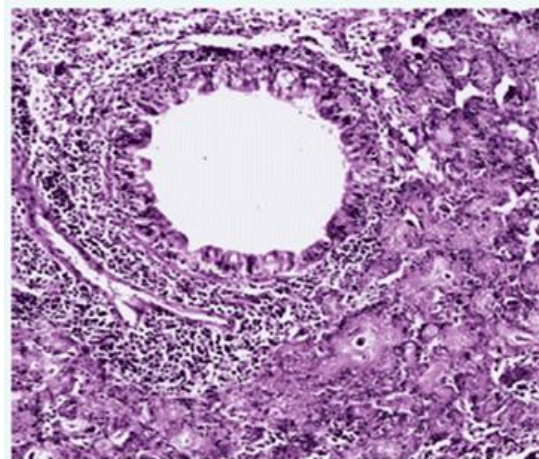


Рис. 10. Метаплазия
бронхиального эпителия

Сегодня возможно использование специфических факторов роста для стимуляции раневого заживления, тканевого метаболизма, поддержания трофических функций, стимуляции васкуляризации, нейрогенеза и других.

Использование рекомбинантных факторов роста, цитокинов, позволит создать линейку новых продуктов, обладающих специфическим действием, для лечения язв и трофических ран, эпителиальных повреждений, поражений роговицы, предотвращения деградации сетчатки, стимуляции мозговых функций, стимуляции остео- и хондрогенеза и других. Такие лекарственные средства должны быть представлены в различных формах - гели, мази, капли, назальные, инъекционные формы, комплексы с биополимерами и другие.

В связи с тем, что для стимуляции регенеративных процессов часто необходимо одновременное применение нескольких факторов роста и цитокинов, введение таких генетических конструкций в ткани приводит к

увеличению в них продукции соответствующих факторов роста на относительно длительный период времени от 1 до 3 недель, что необходимо для обеспечения регенеративного процесса.

Развитие биотехнологических производств рекомбинантных факторов для регенерации одновременно обеспечит нужды производств клеточных и тканевых продуктов, где эти агенты используются в качестве стимуляторов роста и дифференцировки клеток. Отдельные факторы роста могут быть весьма эффективны, но, к сожалению, не в состоянии полностью воспроизвести все регуляторные гуморальные и контактные взаимодействия, с помощью которых стволовые клетки осуществляют свою регенераторную активность. В связи с этим перспективна разработка и внедрение лекарственных средств на основе продуктов культивирования стволовых клеток. Культивирование стволовых клеток в различных условиях и различном окружении, позволит получать препараты с необходимыми для лечения достаточно большого числа патологических состояний.

Неотъемлемой составляющей регенеративного процесса является восстановление кровоснабжения и иннервации тканей. Сегодня механизмы роста сосудов и нервов достаточно хорошо изучены, что позволяет разрабатывать методы стимуляции этих процессов на основе использования ангиогенных и нейротрофических факторов и их генов. Разработка белковых и генных препаратов, позволяющих увеличить в тканях содержание этих факторов, позволит успешно стимулировать ангиогенез и рост периферических нервов, без чего невозможна полноценная регенерация.

В результате заболеваний, травм, неблагоприятных воздействий окружающей среды, чрезмерных физических и умственных нагрузок могут возникать повреждения клеток, нарушение их питания (трофики) и дефицит энергии, необходимой для биосинтетических процессов. Все это

приводит к нарушению функции или гибели клеток и состоящих из них тканей.

Изучение условий успешной регенерации тканей является одним из важнейших медико-биологических проблем. Решение этой проблемы возможно на путях более глубокого изучения закономерностей гистогенеза, поскольку стимуляция регенерации должна проводиться с учетом особенностей эмбрионального развития, регенерационного гистогенеза каждой конкретной ткани.

3.СТВОЛОВЫЕ КЛЕТКИ И ИХ РОЛЬ В БИОЛОГИИ И МЕДИЦИНЕ

3.1. Общая характеристика стволовых клеток

В последние несколько лет внимание исследователей обоснованно приковано к области биологии стволовой клетки (СК). Прогрессивное развитие эмбриологии, гематологии, нейробиологии и биологии скелетных тканей обязано многочисленным экспериментальным исследованиям по изолированию и характеристике СК. К тому же, завершение расшифровки человеческого генома дало дальнейший стимул к изучению зависимости генной экспрессии в СК от двойственности ее статуса: самообновления и дифференциации. Доказательство открытия стволовых клеток стоит в одном ряду с такими великими достижениями человечества, как открытие двуспиральной цепочки ДНК или расшифровка генома человека. Журнал Science назвал 1999 год "годом стволовой клетки".

Технология стволовых клеток - это своеобразный ящик Пандоры, который скрывает многие тайны жизни, - но какова цена таких открытий? В научном аспекте применение этой технологии кажется безграничным, но этические соображения и нормы уже сейчас ставят барьеры на пути ее развития. Отношение научного сообщества к замене или регенерации вышедших из строя органов с использованием стволовых клеток весьма неоднозначно: одни связывают с новым направлением большие надежды, другие относятся к нему с подозрением. Прежде чем методы терапии,

основанные на применении стволовых клеток, войдут в медицинскую практику, придется преодолеть множество преград, как научных, так и общественно-этических. Выражение «неполное знание хуже полного невежества» как нельзя более уместно в биотехнологии. В научный обиход термин «стволовая клетка» был введен русским гистологом А. Максимовым в 1908 году на съезде гематологического общества в Берлине, где он постулировал существование стволовой кроветворной клетки.

Исследования в области стволовых клеток крови развивались с начала 1950-х годов. Середина 70-х годов XX века ознаменовалась крупным успехом в изучении клеточного состава костного мозга и открытии в его строме мезенхимальных (стромальных) стволовых клеток группой отечественных ученых во главе с А. Фриденштейном. Выделенные клетки были способны давать начало многим тканям, главным образом, клеткам крови. В 1981 году в лабораторных условиях американский биолог М. Эванс впервые выделил недифференцированные плюрипотентные линии стволовых клеток - бластоцисты мыши. В 1998 году Д. Томпсон и Д. Герхарт выявили бессмертную линию эмбриональных стволовых клеток (ЭСК). Продолжение исследований на эту тему стимулируется возможностями медицинского применения стволовых клеток для лечения больных или травмированных тканей как регенерирующего или репаративного средства и нашим интересом ко всему, что может ответить на вопросы о сущности жизни.

Стволовые клетки — это иерархия особых клеток живых организмов, каждая из которых способна впоследствии изменяться (дифференцироваться) особым образом (то есть получать специализацию и далее развиваться как обычная клетка). Т.е. стволовыми называют клетки, не имеющие специализации и способные делиться и развиваться в любой вид ткани. Это значит, что в организме взрослого человека существуют клетки, прошедшие все положенные этапы эмбрионального развития, но

сохранившие способность при определенных условиях превращаться практически во все виды взрослых тканей. К примеру, в скелетные мышцы, костную ткань, клетки нервной ткани - нейроны, ткань печени, поджелудочной железы и так далее. Сейчас уже стало ясно и практически доказано, что такие клетки - это универсальные «запасные» части, которые используются организмом для восстановления или «починки» разных тканей. «Центральным складом» этих клеток является костный мозг.

Основой в иерархии стволовых клеток является тотипотентная зигота. Первые несколько делений зиготы сохраняют тотипотентность, и при потере целостности зародыша это может приводить к появлению монозиготных близнецов. Далее идут плюрипотентные (омнипотентные) и мультипотентные (бластные) стволовые клетки. Конечными элементами иерархии являются зрелые унипотентные клетки тканей организма.

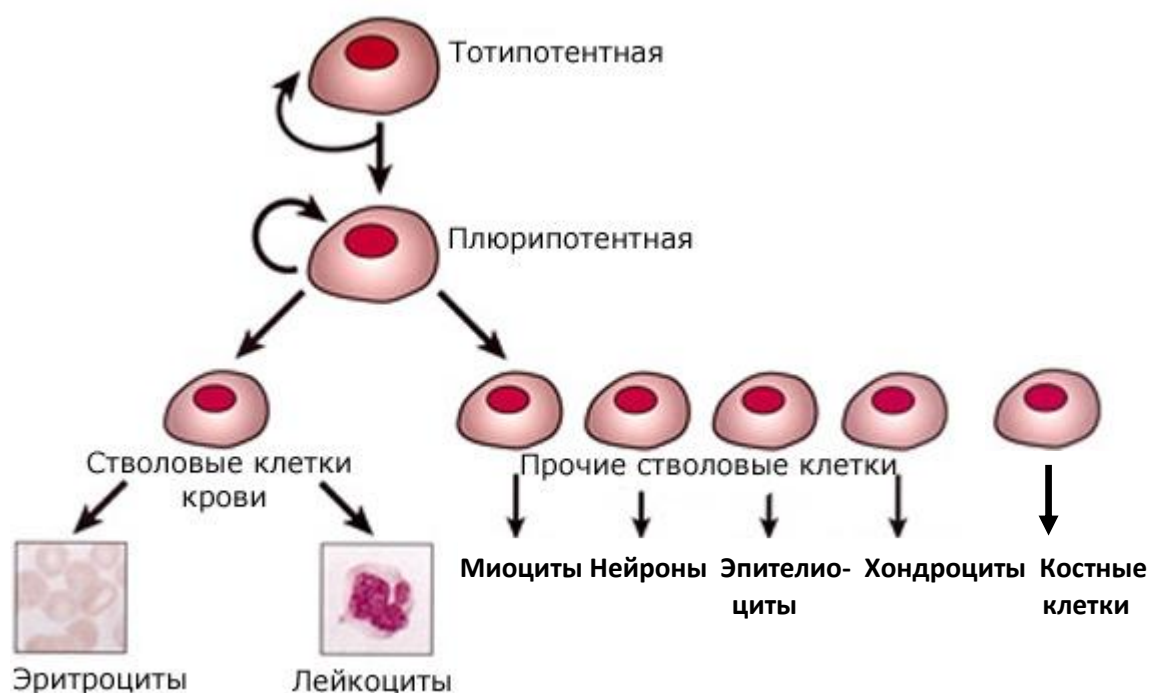


Рис. 11. Иерархия стволовых клеток

Нишами стволовых клеток называются места в ткани, где постоянно залегают стволовые клетки, делящиеся по мере надобности для дальнейшей дифференциации (Рис. 11).

Стволовые клетки размножаются путём деления, как и все остальные клетки. Отличие стволовых клеток состоит в том, что они могут делиться

неограниченно, а зрелые клетки обычно имеют ограниченное количество циклов деления. Когда происходит созревание стволовых клеток, то они проходят несколько стадий. В результате, в организме имеется ряд популяций стволовых клеток различной степени зрелости. В нормальном состоянии, чем более зрелой является клетка, тем меньше вероятность того, что она сможет превратиться в клетку другого типа. Но всё же это возможно благодаря феномену трансдифференцировки клеток.

ДНК во всех клетках одного организма (кроме половых), в том числе и стволовых, одинакова. Клетки различных органов и тканей, например, клетки кости и нервные клетки, различаются только тем, какие гены у них включены, а какие выключены, то есть регулированием экспрессии генов, например, при помощи метилирования ДНК. Фактически, с осознанием существования зрелых и незрелых клеток был обнаружен новый уровень управления клетками. То есть, геном у всех клеток идентичен, но режим работы, в котором он находится – не одинаков. В различных органах и тканях взрослого организма существуют частично созревшие стволовые клетки, готовые быстро дозреть и превратиться в клетки нужного типа. Они называются бластными клетками. Дифференцировку могут запускать как внутренние причины, так и внешние. Любая клетка реагирует на внешние раздражители, в том числе и на специальные сигналы цитокины. Например, есть сигнал (вещество), служащий признаком перенаселённости. Если клеток становится очень много, то этот сигнал сдерживает деление. В ответ на сигналы клетка может регулировать экспрессию генов.

Выделяют два типа стволовых клеток. Первые - эмбриональные стволовые клетки, из которых состоит эмбрион. Другие называются взрослыми или соматическими стволовыми клетками - их происхождение в настоящий момент достоверно не известно. Можно только сделать предположение, что это остатки эмбриональных стволовых клеток, по какой-то причине оставшихся в тканях недифференцированными.

Стволовые клетки определяются следующими основными характеристиками. Во - первых, это неспециализированные клетки. Во - вторых, стволовые клетки способны делиться в течение долгого времени, причем в результате каждого деления образуются две идентичные клетки. Третье важное свойство стволовых клеток - то, что они способны к дифференциации в специфические типы клеток. Стволовые клетки можно найти в любой животной ткани, а, поскольку эмбрионы состоят из стволовых клеток, которые при делении и дифференциации превращаются в специализированные клетки и ткани, все мы, в конечном счете, состоим из стволовых клеток. Клетки однодневного эмбриона способны дифференцироваться в любой из около 220 типов клеток, образующих человеческое тело (Рис. 12).

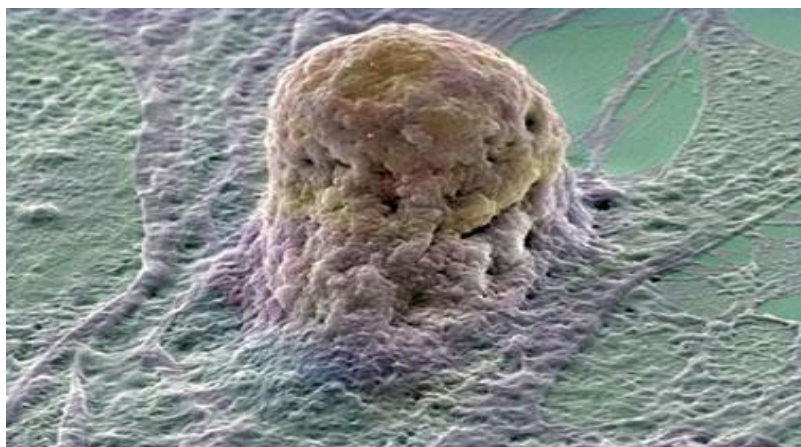


Рис. 12. Стволовая клетка человека (Л. И. Корочкин, 2005⁴)

На поверхности СК располагаются специфические рецепторы, чувствительные к различным веществам (цитокинам), выделяющимся в местах повреждений. Уникальность и универсальность механизма репарации заключается в том, что СК сами находят дорогу к местам повреждений в организме. С годами количество СК снижается, потенциал их также угасает. Тем не менее, пока жив человек, живы его стволовые клетки, их можно выделить и вырастить и у очень пожилых людей. Конечно, у здоровых и молодых людей стволовых клеток, как правило,

⁴ Л. И. Корочкин. Что такое стволовые клетки // Природа. – 2005. - № 6. - С. 3-11.

больше, но тенденция эта не абсолютна. Состояние СК зависит от состояния здоровья, образа жизни, а не только от возраста. Исторически сложилось, что первые СК были обнаружены именно в костном мозге, поэтому долгое время и считалось, что именно костный мозг содержит едва ли не все СК организма. Позже их обнаружили в жире, коже, мышцах, печени, легких, сетчатке глаза, практически во всех органах и тканях организма. Мезенхимальные стволовые клетки, полученные из различных тканей, практически ничем не отличаются. Отличие заключается только в содержании определенных прогениторных клеток - клеток, находящихся на пути к дифференцировке, у каждой ткани они свои.

3.2.Классификация стволовых клеток:

- 1) Тотипотентные клетки способны формировать все эмбриональные и экстра-эмбриональные типы клеток. К ним относятся только оплодотворенный ооцит и бластомеры 2 – 8 клеточной стадии.
- 2) Плюрипотентные клетки способны формировать все типы клеток эмбриона. К ним относятся эмбриональные стволовые клетки, первичные половые клетки и клетки эмбриональных карцином.
- 3) Другие типы стволовых клеток локализуются в сформировавшихся тканях взрослого организма (adult stem cells). Они варьируют по способности к дифференцировке от мульти - до унипотентных.

Классификация стволовых клеток по источнику их выделения:

- 1) Эмбриональные стволовые клетки (ЭСК) - внутриклеточная масса раннего эмбриона (на этапе бластоцисты 4-7 день развития). Являются «идеальными» стволовыми клетками, из которых в дальнейшем развивается весь организм. Все специализированные клетки организма по мере формирования эмбриона развиваются из неспециализированных эмбриональных стволовых клеток.
- 2) Фетальные стволовые клетки – клетки зародыша на 9-12 неделе развития, выделенные из абортивного материала.
- 3) Стволовые клетки взрослого организма:

- Гемопоэтические стволовые клетки (ГСК) - мультипотентные стволовые клетки, дающие начало всем клеткам крови (Рис. 13).
- Мезенхимные стволовые клетки - мультипотентные региональные стволовые клетки, содержащиеся во всех мезенхимальных тканях (главным образом в костном мозге), способные к дифференцировке в различные типы мезенхимальных тканей, а так же в клетки других зародышевых слоёв.
- Стромальные стволовые клетки - мультипотентные стволовые клетки взрослого организма, образующие строму костного мозга (поддерживающую гемопоэз), имеющие мезенхимальное происхождение.

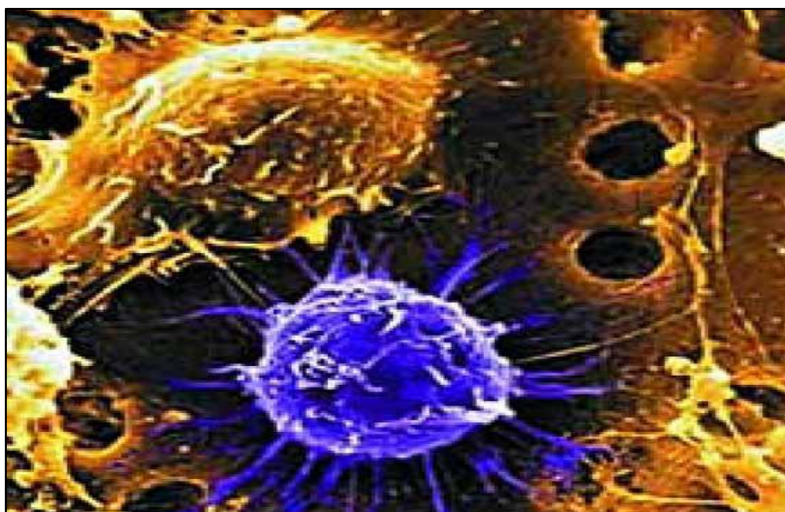


Рис. 13 . Взрослая стволовая клетка, полученная из костного мозга человека. Электронная псевдоцветная микроскопия. (Л. И. Корочкин, 2002⁵)

- Тканеспецифичные стволовые клетки - располагаются в различных видах тканей и в первую очередь, отвечают за обновление их клеточной популяции, первыми активируются при повреждении. Обладают более низким потенциалом, чем стромальные клетки костного мозга.

Тканеспецифические стволовые клетки (Рис. 14):

- Нейрональные стволовые клетки в головном мозге - дают начало

⁵ Корочкин Л. И. Онтогенез, эволюция и гены // Природа. - 2002. - №7. - С. 10-19.

трем основным типам клеток: нервным клеткам (нейронам) и двум группам не нейрональных клеток - астроцитам и олигодендроцитам.

- Стволовые клетки кожи - размещенные в базальных пластах эпидермиса и возле основы волосяных фолликулов, могут давать начало кератоцитам, которые мигрируют на поверхность кожи и формируют защитный слой кожи.
- Стволовые клетки скелетной мускулатуры - выделяют из поперечно полосатой мускулатуры, они способны к дифференцировке в клетки нервной, хрящевой, жировой и костной тканей, поперечнополосатой мускулатуры. Однако последние исследования показывают, что клетки скелетной мускулатуры, это не что иное, как мезенхимные стволовые клетки, локализованные в мышечной ткани.
- Стволовые клетки миокарда - способны дифференцироваться в кардиомиоциты и эндотелий сосудов.
- Стволовые клетки жировой ткани - обнаружены в 2001 году, проведенные с тех пор дополнительные исследования показали, что эти клетки могут превращаться и в другие типы тканей, из них можно выращивать клетки нервов, мышц, костей, кровеносных сосудов, или, по крайней мере, клетки, имеющие свойства вышеперечисленных.
- Стромальные клетки спинного мозга (мезенхимальные стволовые клетки) дают начало разным типам клеток: костным клеткам (остеоцитам), хрящевым клеткам (хондроцитам), жировым клеткам (адипоцитам), а также другим типам клеток соединительной ткани.
- Эпителиальные стволовые клетки пищеварительного тракта расположены в глубоких складках оболочек кишечника и могут давать начало разным типам клеток пищеварительного тракта.

Открытие стволовых клеток взрослого организма позволяет по-новому подойти к проблеме обновления сформировавшихся тканей, изменить концепцию клеточной и генной терапии различных заболеваний.

Изучение свойств стволовых клеток и их влияния на репаративные процессы в организме - одна из наиболее актуальных задач современной клеточной биологии. Особая значимость исследований в данной области связана с применением клеточных технологий для лечения человека. В последние десятилетия были разработаны различные методы выделения и обогащения кроветворных стволовых клеток из периферической крови, костного мозга и пуповинной крови, являющейся наиболее перспективным источником получения кроветворных стволовых клеток. В России вслед за странами Западной Европы и США создаются банки кроветворных стволовых клеток, в которых последние не только находятся на хранении, но и могут использоваться для аллогенных трансплантаций и генной терапии.

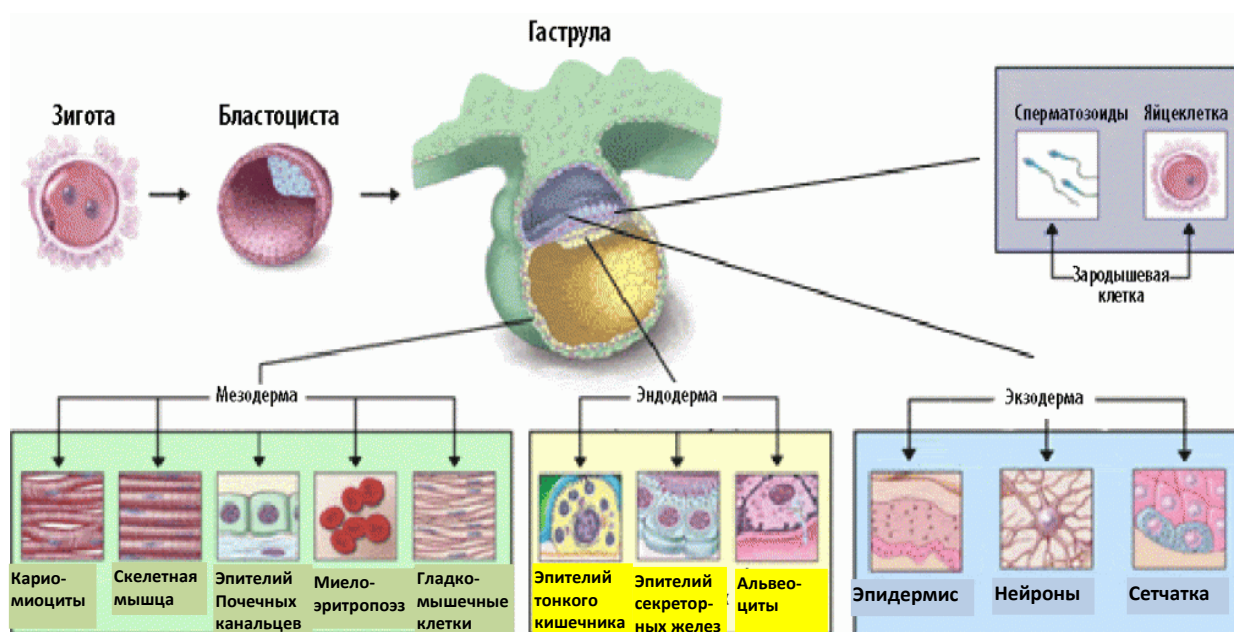


Рис 14. Направление дифференцировки стволовых клеток

3.3. Методы клеточной терапии

Они относятся к "высоким медицинским технологиям" и направлены на восстановление компенсаторных возможностей организма человека. В основу этих методов положен принцип избирательного биологического стимулирования утраченной или прогрессивно утрачиваемой функции органов, тканей или их систем. Преимуществом применения тканевых и

клеточных биопрепаратов является то, что пациент получает ряд биологически активных, сбалансированных соединений естественного происхождения, способных оказывать влияние на различные стороны метаболизма целостного организма, а также клетки, способные выполнять заместительные функции.

В настоящее время разработано множество методик применения стволовых клеток для лечения самых различных заболеваний. Вот далеко не полный список заболеваний, лечение стволовыми клетками которых, оказывается, по мнению авторов, соответствующих исследований успешным:

Заболевания сердечно-сосудистой системы: инфаркт миокарда в остром периоде и при последующей реабилитации; длительно протекающая ишемическая болезнь сердца, сопровождающаяся кардиосклерозом и дистрофией кардиомиоцитов; сердечная недостаточность; миокардиодистрофии различного генеза; кардиомиопатии.

Заболевания центральной и периферической нервной системы: острые (инсульт) и преходящие нарушения мозгового кровообращения; травмы головного и спинного мозга и их последствия; рассеянный склероз; постгипоксическая энцефалопатия; болезнь Паркинсона; болезнь Альцгеймера; амиотрофический латеральный склероз; периферические neuropathies различного генеза; вегетососудистая и нейроциркуляторная дистонии; невралгии; ишиас; нарушения сна;"синдром хронической усталости"; реабилитация после инсультов и черепно-мозговых травм.

Заболевания печени: цирроз печени; хронический активный гепатит; хроническая печеночная недостаточность; вирусные гепатиты В и D.

Иммунодефицитные состояния: ВИЧ-инфекция; иммунодефицит на фоне лечения онкологического заболевания; нарушения иммунной системы у женщин с осложненным течением климактерического периода; вторичные иммунодефициты различной этиологии.

Эндокринные заболевания: в комплексной терапии первичного и вторичного сахарного диабета и его осложнений; гипертиреоз; тиреотоксикоз; гипотиреоз.

Заболевания опорно-двигательного аппарата: остеохондроз позвоночника; дегенеративные изменения в суставах; остеопороз; переломы.

В сексологии: нарушения репродуктивной функции у мужчин и женщин; нарушения потенции; климактерический период.

В гериатрии: предупреждение преждевременного старения; омоложение организма (ревитализация).

Стволовые клетки являются хорошим инструментом в экспериментальной медицине, их изучению необходимо уделять больше внимания, так как это расширяет перспективы их применения. Действие новых лекарственных препаратов, которое ранее тестировали на животных, в будущем станут изучать на стволовых клетках. Стволовые клетки таят в себе невиданные возможности: от регенерации поврежденных органов и тканей до лечения заболеваний, не поддающихся лекарственной терапии. Кроме восстановления утраченных функций органов и тканей, стволовые клетки способны тормозить неконтролируемые патологические процессы, такие как воспаления, аллергии, онкологические процессы, старение и многие другие. Клеточные технологии являются основой генной терапии, с которой связаны надежды на разработку индивидуальных схем лечения пациентов с самыми тяжелыми заболеваниями, в том числе наследственными. Клеточные технологии и генная терапия представляют собой наиболее универсальные современные подходы к лечению.

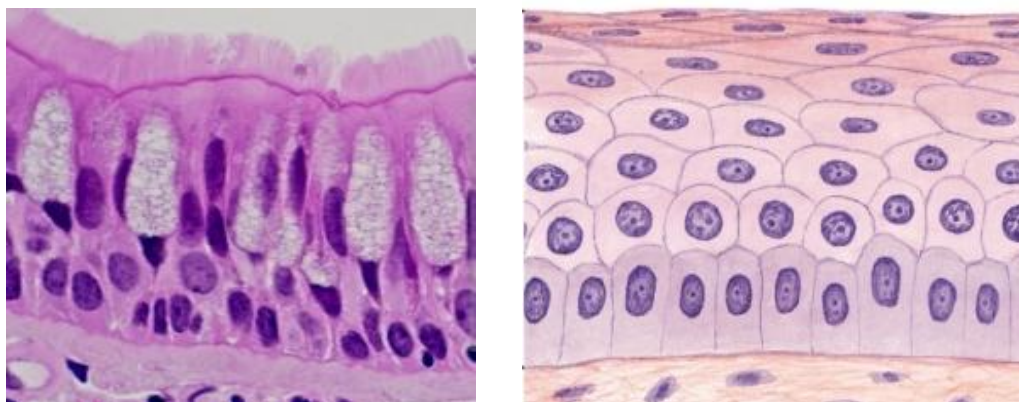
4. ЭПИТЕЛИАЛЬНЫЕ ТКАНИ И ИХ РЕГЕНЕРАЦИЯ

Эпителии – это группа тканей различного происхождения, которые покрывают или выстилают все поверхности тела. Выделяют покровные

эпителии и специализированные на выполнении секреторной функции - железистые эпителии, возникающие из покровного в период эмбрионального развития. Эпителиальные ткани состоят из клеток, называемых эпителиоцитами.

4.1. Общая характеристика эпителиальных тканей:

1. Эпителий представляет собой единый пласт клеток с минимальными межклеточными пространствами и отсутствием межклеточного вещества (Рис.15 а, б).



а

б

Рис. 15. а. – однослойный многоярный реснитчатый эпителий; б. – многослойный плоский неороговевающий эпителий (Н. В. Бойчук, 2008⁶)

2. Эпителий всегда расположен на базальной мембране – тонкой пластинке межклеточного вещества, которая связывает эпителиальную ткань и подлежащую соединительную. Базальная мембрана служит эластической опорой для эпителиального пласта, поддерживает нормальную архитектонику и поляризацию эпителиальной ткани, а также является избирательным барьером (молекулярным ситом), и играет важную роль в развитии и регенерации эпителия.

3. Эпителиоциты прочно соединены между собой адгезивными и межклеточными контактами: (опоясывающие десмосомы, точечные

⁶ Бойчук Н.В., Исламов Р.Р., Кузнецов С.Л., Челышев Ю. А. Гистология. Атлас для практических занятий. - М.: 2008 – 160с.

десмосомы, полудесмосомы), а также связаны изолирующими, коммуникационными контактами (нексусы) и интердигитациями.

4. Для эпителиальных тканей характерна полярность. Особенно хорошо выражена полярность однослойных эпителиев, где она проявляется тем, что апикальная (верхушечная) часть клетки и её базальная часть, лежащая на базальной мембране, отличаются друг от друга и структурно и функционально.

5. Эпителиальные пласты не содержат кровеносных и лимфатических сосудов. Доставка питательных веществ к клеткам и выведение продуктов метаболизма осуществляется путём диффузии через базальную мембрану, под которой располагается соединительная ткань с большим числом.

6. Эпителии относятся к тканям с высоким уровнем обновления. Им присуща высокая способность как к физиологической регенерации (т.е. естественного обновления структуры), так и репаративной регенерации (восстановление поврежденных или удаленных участков тканей). Восстановление эпителия происходит вследствие митотического деления и дифференцировки стволовых клеток; в однослойных эпителиях стволовые клетки располагаются в определенных участках или лежат мозаично, в многорядных и многослойных эпителиях к ним относятся базальные клетки.

7. В клетках эпителиев специфическими белками промежуточных филаментов являются белки семейства кератинов.

Классификация эпителиев. Наиболее распространенной является морфологическая классификация. При этом учитывается количество слоев клеток. В однослойных эпителиях все клетки лежат на базальной мембране (Рис. 15 а). В многослойных эпителиях на базальной мембране лежит один слой – базальный, остальные слои расположены выше.

Среди однослойных эпителиев различают однорядные и многорядные эпителии. В однорядных эпителиях все клетки имеют

одинаковую форму, и ядра этих лежат на одном уровне. Многорядные (псевдомногослойные) эпителии образованы клетками различных типов и разной формы, но все клетки своей базальной частью касаются базальной мембраны. Из-за разной формы клеток их ядра лежат на разных уровнях, создавая видимость многослойности.

4.2. Регенерация покровных эпителиев

Регенерация эпителия осуществляется в большинстве случаев достаточно полно, так как он обладает высокой регенераторной способностью. Особенно хорошо регенерирует покровный эпителий. Восстановление многослойного плоского ороговевающего эпителия возможно даже при довольно крупных дефектах кожи. При регенерации эпидермиса в краях дефекта происходит усиленное размножение клеток зародышевого камбиального, росткового слоя.

Схематическое изображение повторной эпителизации, происходящей за счет клеточного деления и клеточной миграции. Клетки эпителия «ползут» навстречу друг другу по гладкой поверхности эпителиальной ткани. Когда дефект закрыт, клетки эпителия напозают друг на друга, так что эпителиальный покров становится более прочным.

Образующиеся эпителиальные клетки сначала покрывают дефект одним слоем. В дальнейшем пласт эпителия становится многослойным, клетки его дифференцируются, и он приобретает все признаки эпидермиса, включающего в себя ростковый, зернистый блестящий (на подошвах и ладонной поверхности кистей) и роговой слои (Рис. 16). При нарушении регенерации эпителия кожи образуются незаживающие язвы, нередко с разрастанием в их краях атипичного эпителия, что может послужить основой для развития рака кожи.

Регенерация специализированного эпителия органов (печени, поджелудочной железы, почек, желез внутренней секреции, легочных альвеол) осуществляется по типу регенерационной гипертрофии: в участках повреждения ткань замещается рубцом, а по периферии его

происходят гиперплазия и гипертрофия клеток паренхимы. В печени участок некроза всегда подвергается рубцеванию, однако в остальной части органа происходит интенсивное новообразование клеток, а также гиперплазия внутриклеточных структур, что сопровождается их гипертрофией. В результате этого исходная масса и функция органа быстро восстанавливаются. В поджелудочной железе регенераторные процессы хорошо выражены как в экзокринных отделах, так и в панкреатических островках, причем эпителий экзокринных желез становится источником восстановления островков. В почках при некрозе эпителия канальцев происходит размножение сохранившихся нефроцитов и восстановление канальцев, однако лишь при сохранении тубулярной базальной мембраны. При ее разрушении (тубулорексис) эпителий не восстанавливается и каналец замещается соединительной тканью.

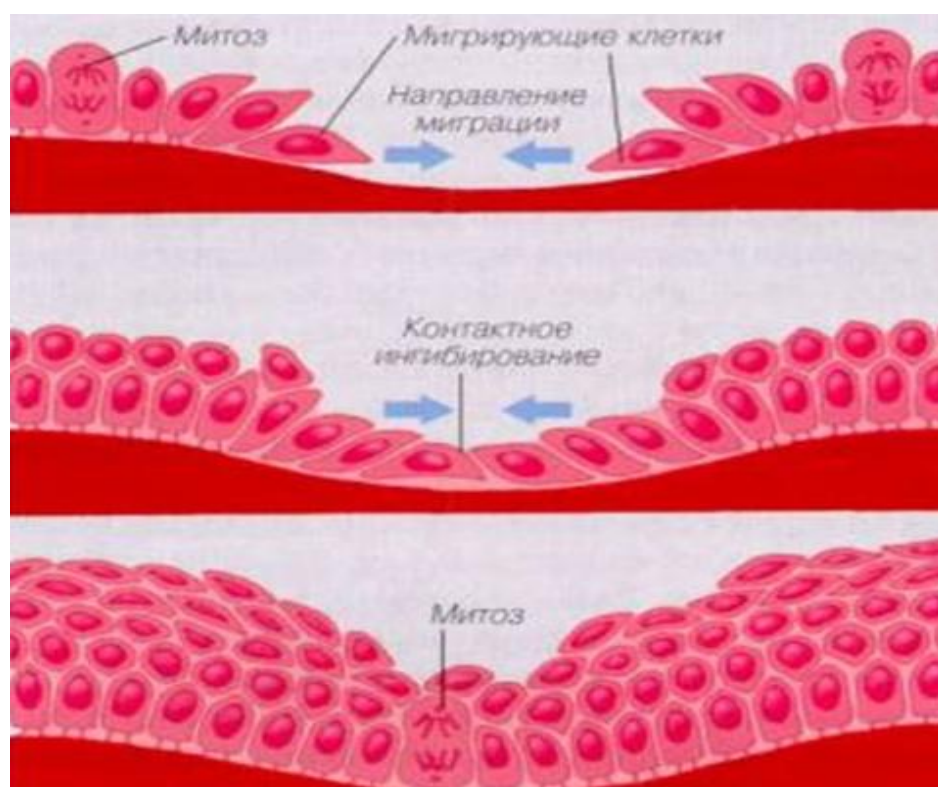


Рис. 16. Этапы регенерации эпителия (В. И. Кристман, 1974⁷)

Не восстанавливается погибший канальцевый эпителий и в том случае, когда одновременно с каналцем погибает сосудистый клубочек.

⁷ Кристман В. И. Общая патология. Патология тканей. Регенерация. - М.: 1974. – 448 с.

При этом на месте погибшего нефрона разрастается рубцовая соединительная ткань, а окружающие нефроны подвергаются регенерационной гипертрофии.

Регенерация специализированного эпителия органов может протекать атипично, что ведет к разрастанию соединительной ткани, структурной перестройке и деформации органов; в таких случаях говорят о циррозе (цирроз печени, нефроцирроз, пневмоцирроз).

Слизистые оболочки в организме высших животных и человека выстилают весь пищеварительный тракт, дыхательные, половые и мочевые пути. Эпителии слизистых оболочек осуществляют: а) защитную функцию, являясь барьером между внутренней средой и теми незамкнутыми полостями, которые сообщаются с внешней средой; б) метаболические функции — всасывание, секрецию ряда веществ, а в некоторых случаях и их накопление; в) перемещение жидких сред или плотных частиц по поверхности слизистых оболочек — движение пищи, продуктов половых органов, мочи, слизи.

Структура эпителиев слизистых оболочек зависит от содержимого тех полостей, которые они выстилают, функционального назначения соответствующих органов. Покровный эпителий слизистых оболочек (многослойный плоский неороговевающий, переходный, однослойный призматический и многорядный мерцательный) регенерирует таким же образом, как и многослойный плоский ороговевающий (Рис.17).

Дефект слизистой оболочки восстанавливается за счет пролиферации клеток, выстилающих крипты и выводные протоки желез. Недифференцированные уплощенные клетки эпителия сначала покрывают дефект тонким слоем, затем клетки принимают форму, свойственную клеточным структурам соответствующей эпителиальной выстилки. Параллельно частично или полностью восстанавливаются и железы слизистой оболочки (например, трубчатые железы кишки, железы эндометрия).

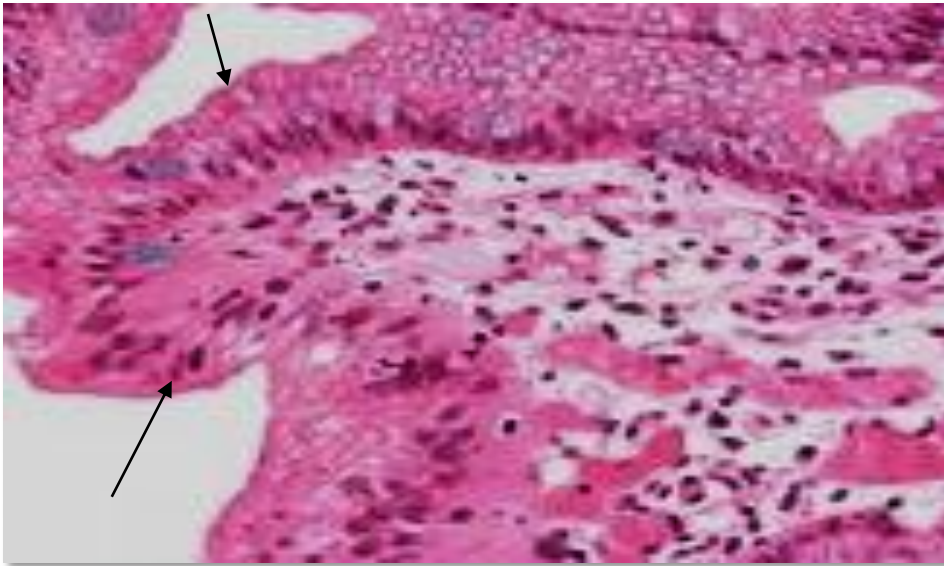


Рис. 17 .
Слизистая
оболочка
пищевода.
Многослойный
плоский
ороговевающий
эпителий
пищевода
замещается на
метапластичес-
кий цилинд-
рический (↑).

Эпителии слизистых оболочек различны по происхождению, что, наряду со спецификой функционирования, существенно отражается на разнообразии их структуры. Так, эпителий слизистой оболочки ротовой полости, анальной части прямой кишки и влагалища имеют эктодермальное происхождение и характеризуются многослойностью. Эпителий глотки, воздухоносных путей и пищевода происходят из первичной жаберной кишки (бранхиогенный эпителий) и относятся к многорядному или многослойному эпителию. Эпителии кишки, желудка и желчного пузыря — энтодермального происхождения и всегда бывают однослойными.

Итак, эпителии слизистых оболочек различны по происхождению и по микроструктуре, но их функциональное назначение во многом сходно, что и позволяет объединить их в общую группу эпителиев. Регенерация слизистых оболочек протекает по пути митотического и amitotического деления клеток. Смысл такой регенерации заключается в компенсаторной гиперплазии элементов (Рис. 18). Она происходит двумя путями — посредством гиперплазии клетки или гиперплазии и гипертрофии клеточных ультраструктур.

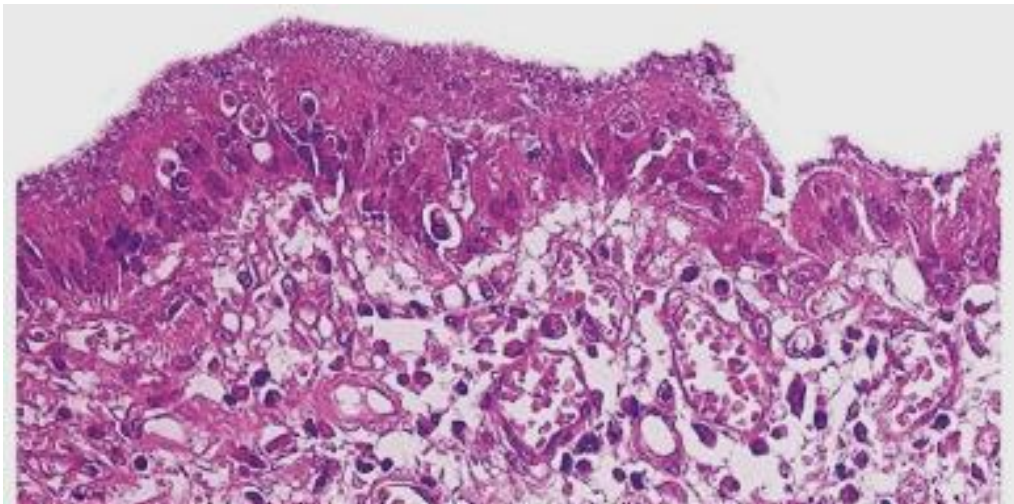


Рис. 18. Регенерация слизистой оболочки двенадцатиперстной кишки происходит за счет гиперплазии железистого эпителия слизистой оболочки.

Компенсаторная гипертрофия слизистых оболочек сопровождается усиленным размножением клеток, а процесс перехода гипертрофии в гиперплазию обусловлен общебиологическим законом: деление каждой клетки сопровождается изначальным увеличением ее объема. Повышенная пролиферативная активность слизистых оболочек увеличивает риск неоплазий, что объясняет высокую частоту онкологических процессов, происходящих из слизистой оболочки.

4.3. Мезотелий

Особым видом являются целомические эпителии, которые развиваются из материала внутренней выстилки спланхнотома, формирующего целом (вторичную полость тела). Однослойный плоский эпителий – мезотелий покрывает листки плевры, висцеральную и париетальную брюшину, окологердечную сумку. Клетки мезотелия плоские, имеют полигональную форму и неровные края. На месте залегания ядер клетки несколько утолщены. Некоторые из них содержат не одно, а два или даже три ядра (Рис.19 а, б).

На свободной поверхности клетки имеют свободные микроворсинки. Через мезотелий происходит выделение и всасывание жидкости брюшной полости. Благодаря его гладкой поверхности легко осуществляется скольжение внутренних органов (Рис. 20).

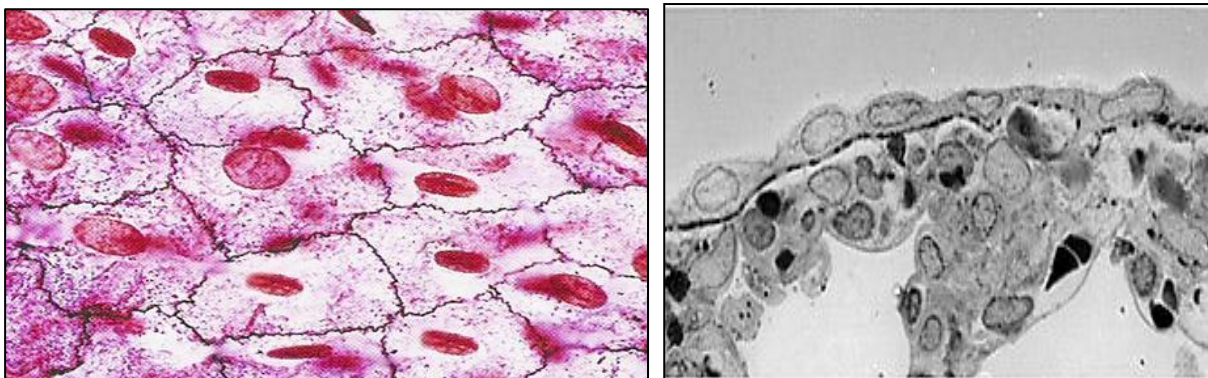


Рис. 19 а. – Мезотелий сальника б - Висцеральная плевра (оригинал авторов). Мезотелиальный слой с подлежащей соединительной тканью. Мезотелиоциты плоские, более округлые и по форме близкие к кубическим.

К мезотелию прилежит и поддерживает его базальная мембрана, которая, по-видимому, формируется самими мезотелиальными клетками. Она представляет собой крайне тонкую ламинарную сеть, содержащую коллаген 4 типа, протеогликаны и гликопротеиды (ламинин). Субмезотелиальная базальная мембрана может функционировать как селективный клеточный барьер, препятствующий контакту мезотелия с фибробластами подлежащей соединительной ткани и проницаемый для макрофагов и лимфоцитов. Эта мембрана играет также важную роль в регенерации мезотелиального покрова брюшины.

Мезотелий препятствует образованию соединительнотканых спаек между органами грудной и брюшной полостей, развитие которых возможно при нарушении его целостности.

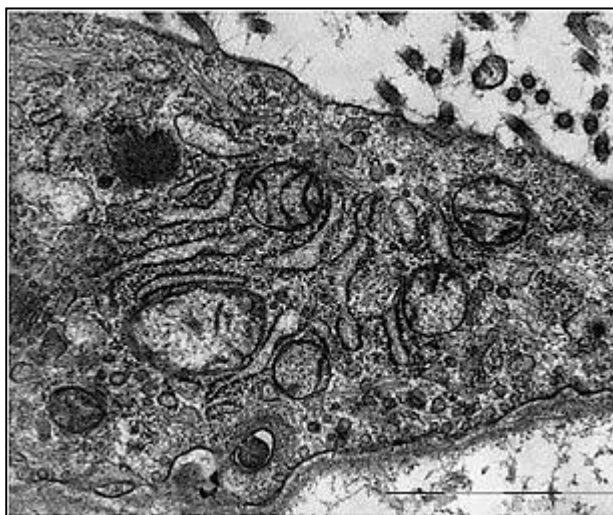

Рис.20. Висцеральная плевра (оригинал авторов). Фрагмент клетки мезотелия. Видны многочисленные митохондрии, развитый эндоплазматический ретикулум, комплекс Гольджи и пиноцитозные микровезикулы. От клетки отходят многочисленные микроворсинки.

Целомический тип эпителия выполняет разграничительную, барьерную, секреторную и другие функции. Клетки мезотелия вырабатывают гликозаминогликаны и сурфактант, что создает возможность скольжения листков висцеральной брюшины. Они активно транспортируют жидкости, клетки и частицы по поверхности серозной оболочки, активно регулируют резорбцию газов. Мезотелиальные клетки синтезируют и секретируют медиаторы, которые играют важную роль в регуляции воспалительных, иммунных и репаративных процессов.

Регенерация мезотелия брюшины, плевры и окологердечной сумки осуществляется путём деления сохранившихся клеток. На поверхности дефекта появляются сравнительно крупные кубические клетки, которые затем уплощаются. При небольших дефектах мезотелиальная выстилка восстанавливается быстро и полно.

Физиологическая регенерация мезотелия протекает довольно интенсивно за счёт диффузно расположенных в пласте камбиальных эпителиоцитов. Для мезотелия характерно слушивание клеток. На их место напользают новые, возникающие в результате деления камбиальных клеток. Мезотелиальные клетки формируют слой толщиной в одну клетку на базальной мембране, расположенной в свою очередь на соединительной ткани, покрывающей органы брюшной полости, плевральной полости и полость перикарда.

Мезотелиальная стволовая клетка не была идентифицирована, но по результатам многочисленных исследований предполагается, что клетка - предшественник мезотелиальная клетка существует. Кроме того известно, что при повреждении, новый мезотелий восстанавливает через центростремительное вращение клеток от края и от свободно всплывающих клеток в серозной жидкости. Важное значение для восстановления мезотелия имеет состояние подлежащей соединительной ткани, так как эпителизация любого дефекта возможна лишь после заполнения его грануляционной тканью.

Концепция мезотелиальных стволовых клеток важна для понимания механизма заживления повреждения брюшины и образования сращений.

Восстановительные процессы, протекающие в серозных покровах после их повреждения, имеют свои особенности. Это связано с активной защитной функцией данной эпителиальной ткани, с возможностью соприкосновения нескольких раневых поверхностей (в отличие от поверхностных ран и внутритканевых повреждений), с наличием в брюшной полости такого органа, как большой сальник, обладающего уникальными и до конца не изученными функциями, с экссудативной и резорбционной способностью перитонеального покрова, а также со многими другими специфическими условиями, в которых протекает репарация повреждённых тканей в брюшной полости.

Формирование спаек между травмированными поверхностями традиционно рассматривают как локальный процесс, т.е. как воспалительную реакцию, экссудацию и отложение фибрина с последующими фибринолизом и заживлением. Если процесс заживления замедлен вследствие инфицирования либо присутствуют инородные тела, например, шовный материал, начинаются процессы пролиферации фибробластов и новообразования сосудов, формируются спайки. В норме фибрин быстро удаляется в результате фибринолиза, одновременно начинаются процессы заживления. Через несколько часов после травмы поврежденный участок покрыт макрофагами и так называемыми «клетками заживления», которые в течение 3—4 дней дифференцируются в мезенхимные клетки. Заживление начинается во множестве мелких островков как при большом, так и при малом по размеру повреждении. Если механизм нормального быстрого заживления нарушен или процесс протекает медленнее, начинают превалировать другие механизмы. Между 4-м и 6-м днем фибробласты пролиферируют, прорастая наложения фибрина, начинается ангиогенез, что непременно приводит к формированию спаек. Патологически этот процесс представляет

собой воспалительную реакцию, основными элементами и механизмами которой являются фибринолиз, активация плазмينا, ингибитора активации пламиногена и макрофагов, кислородное обеспечение, ангиогенез, пролиферация фибробластов и восстановление мезотелия. Локальный процесс образования спаек не распространяется на остальную брюшную полость также потому, что в норме инфекция брюшины остается локализованной с помощью фибрина и самого спайкообразования.

Под адгезивными свойствами мезотелия понимают способность мезотелия брюшины быстро закрывать раны брюшной полости. Снижение адгезивных свойств брюшины приводит к генерации воспалительного процесса в брюшной полости.

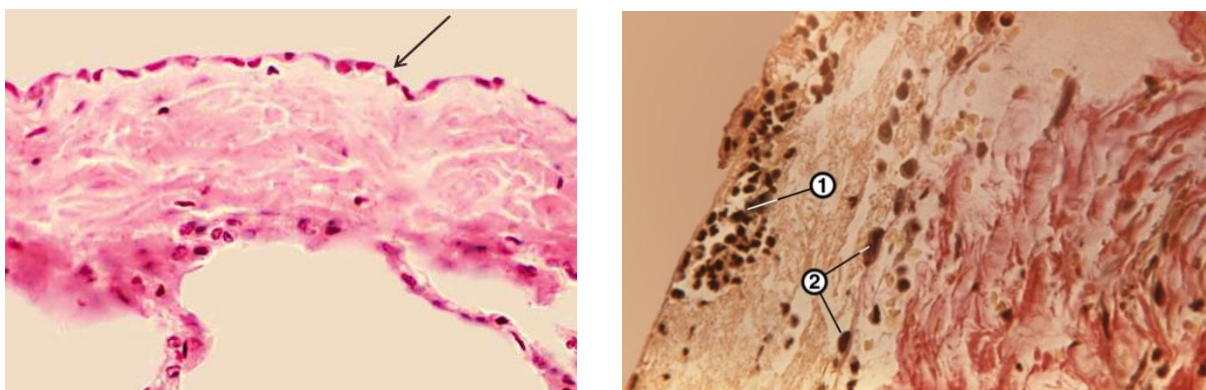


Рис. 21. а. – Висцеральная плевра при плеврите. Разрастание соединительной ткани (1).
Клетки мезотелия (↙)
б. - париетальная и висцеральная брюшина при гнойном перитоните: фибринозно-гнойные наложения на брюшине (1), слущенные клетки мезотелия (2).

Физиологическая реакция брюшины на повреждение представляет собой процесс спайкообразования, направленный на отграничение участка повреждения (Рис.21 а, б). Утрата мезотелием брюшины антиадгезивных свойств приводит к образованию сращений между париетальным и висцеральным листками брюшины. Процесс спайкообразования может обусловить симптомокомплекс, известный под названием «спаечная болезнь».

При раздражении серозных оболочек и воспалительных реакциях нарушается непрерывность пласта мезотелия, его клетки разрушаются и

обнажается подлежащая соединительная ткань, клетки которой проникают в раздражённый участок и фагоцитируют отмершие участки ткани (в случае септического воспаления — также и бактерий).

4.4. Железистый эпителий

Для железистых эпителиев характерна выраженная секреторная функция. Железистый эпителий состоит из железистых, или секреторных, клеток — glanduloцитов. Они осуществляют синтез и выделение специфических продуктов — секретов на поверхность: кожи, слизистых оболочек и в полости ряда внутренних органов (это внешняя, экзокринная, секреция) или же в кровь и лимфу, (это внутренняя, эндокринная, секреция). Путем секреции в организме выполняются многие важные функции: образование молока, слюны, желудочного и кишечного сока, жёлчи.

Glanduloциты выделяют различные по химической природе продукты: белки, липопротеиды, мукополисахариды, растворы солей, оснований и кислот. Секреторная клетка может синтезировать и выделять один или несколько секреторных продуктов одной либо разной химической природы. Выделяемый секреторной клеткой материал может иметь различное отношение к внутриклеточным процессам. Важная роль в перемещении секреторных продуктов в glanduloцитах и их выделении принадлежит элементам цитоскелета — микротрубочкам и микрофиламентам. Однако разделение секреторного цикла на фазы по существу условно, так как они накладываются друг на друга. Так, синтез секрета и его выделение протекают практически непрерывно, но интенсивность выделения секрета может то усиливаться, то ослабевать. При этом выделение секрета (экструзия) может быть различным: в виде гранул или путем диффузии без оформления в гранулы либо путем превращения всей цитоплазмы в массу секрета.

4.5. Регенерация желёз

В железах в связи с их секреторной деятельностью постоянно происходят процессы физиологической регенерации. В мерокриновых и апокриновых железах, в которых находятся долгоживущие клетки, восстановление исходного состояния glanduloцитов после выделения из них секрета происходит путем внутриклеточной регенерации, а иногда путем размножения. В голокриновых железах восстановление осуществляется за счет размножения специальных, стволовых клеток. Вновь образовавшиеся из них клетки затем путем дифференцировки превращаются в железистые клетки (клеточная регенерация).

В пожилом возрасте изменения в железах могут проявляться снижением секреторной активности железистых клеток и изменением состава вырабатываемых секретов, а также ослаблением процессов регенерации и разрастанием соединительной ткани (стромы желез).

Восстановление структуры железистых клеток происходит либо путем внутриклеточной регенерации (при меро- и апокриновой секреции), либо с помощью клеточной регенерации, т.е. деления и дифференцировки камбиальных клеток (при голокриновой секреции).

Регуляция секреции идет через нервные и гуморальные механизмы: первые действуют через высвобождение клеточного кальция, а вторые — преимущественно путем накопления цАМФ (циклического аденозин-монофосфата). При этом в железистых клетках активизируются ферментные системы и метаболизм, сборка микротрубочек и сокращение микрофиламентов, участвующих во внутриклеточном транспорте и выведении секрета.

5. КЛЕТОЧНО-ДИФФЕРЕНЦИАЛЬНАЯ ОРГАНИЗАЦИЯ СОЕДИНИТЕЛЬНОЙ ТКАНИ. ВОСПАЛЕНИЕ

Соединительная ткань — это комплекс мезенхимных производных, состоящих из клеточных дифферонов и большого количества

межклеточного вещества (волонистых структур и аморфного вещества), участвующих в поддержании гомеостаза внутренней среды и отличающихся от других тканей меньшей потребностью в аэробных окислительных процессах.

Соединительная ткань составляет более 50 % массы тела человека.

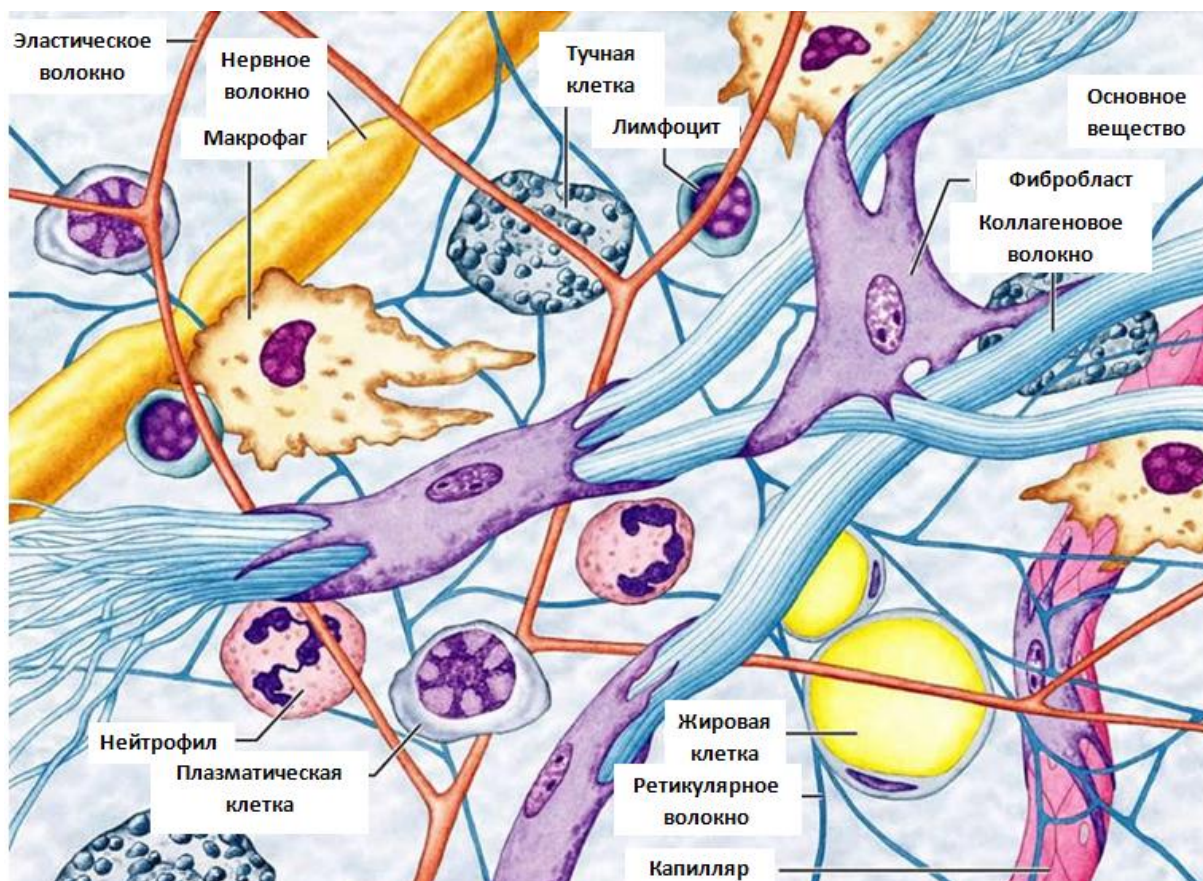


Рис.22. Схема организации рыхлой соединительной ткани.

5.1. Общая характеристика соединительной ткани

Главным компонентом соединительных тканей являются производные клеток – волокнистые структуры коллагенового и эластического типов, основное (аморфное) вещество, играющее роль интегративно-буферной метаболической среды, и клеточные элементы, создающие и поддерживающие количественное и качественное соотношение состава неклеточных компонентов.

Основными клетками соединительной ткани являются фибробласты, макрофаги, тучные клетки, адвентициальные клетки, плазматические

клетки, жировые клетки, а также лейкоциты, мигрирующие из крови (Рис. 22). Фибробласты— клетки, синтезирующие компоненты межклеточного вещества: белки (коллаген, эластин), протеогликаны, гликопротеины.

С главной функцией фибробластов связаны образование основного вещества и волокон, заживление ран, развитие рубцовой ткани, образование соединительнотканной капсулы вокруг инородного тела и другие. Морфологически в этом диффероне можно идентифицировать только клетки, начиная с малоспециализированного фибробласта.

Это малоотростчатые клетки с округлым или овальным ядром и небольшим ядрышком, базофильной цитоплазмой, богатой РНК. Размер клеток не превышает 20 – 25 мкм. В цитоплазме этих клеток обнаруживается большое количество свободных рибосом. Эндоплазматическая сеть и митохондрии развиты слабо. Аппарат Гольджи представлен скоплениями коротких трубочек и пузырьков. На этой стадии цитогенеза фибробласты обладают очень низким уровнем синтеза и секреции белка. Эти фибробласты способны к размножению митотическим путем.

Дифференцированные зрелые фибробласты крупнее по размеру и в распластанном виде на пленочных препаратах могут достигать 40—50 мкм и более. Это активно функционирующие клетки. Ядра у них светлые, овальные, содержат 1—2 крупных ядрышка; цитоплазма базофильна, с хорошо развитой гранулярной эндоплазматической сетью, которая местами контактирует с цитолеммой. Аппарат Гольджи распределен в виде цистерн и пузырьков по всей клетке. Митохондрии и лизосомы развиты умеренно. В цитоплазме фибробластов, особенно в периферическом слое, располагаются микрофиламенты толщиной 5—6 нм, содержащие белки типа актина и миозина, что обуславливает способность этих клеток к движению (Рис. 23).

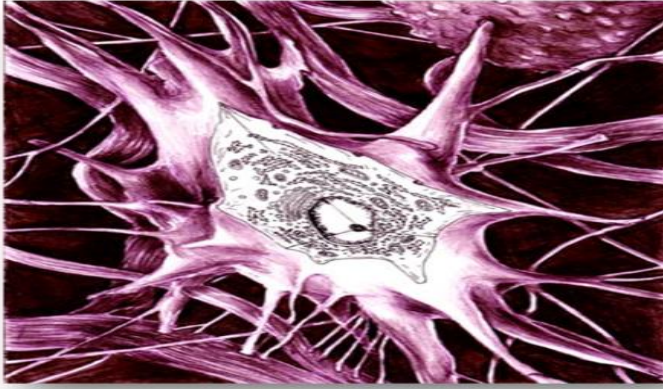


Рис. 23. Зрелый фибробласт
(Н. А. Юрина, 1990⁸)

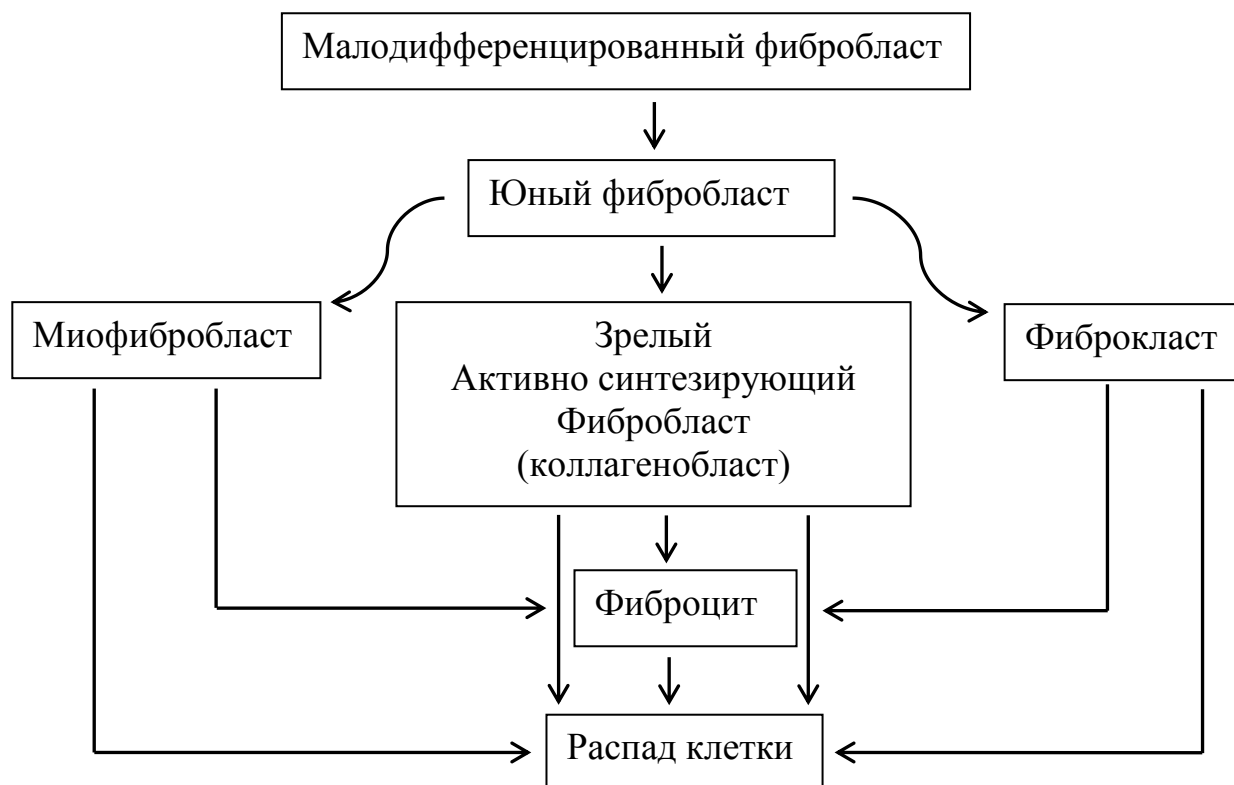
Биосинтез коллагеновых, эластиновых белков, протеогликанов, необходимых для формирования основного вещества и волокон, в зрелых фибробластах осуществляется довольно интенсивно, особенно в условиях пониженной концентрации кислорода. Стимулирующими факторами биосинтеза коллагена являются ионы железа, меди, хрома, аскорбиновая кислота.

Активизация фибробластов обычно сопровождается накоплением гликогена и повышенной активностью гидролитических ферментов. Энергия, образуемая при метаболизме гликогена, используется для синтеза полипептидов и других компонентов, секретируемых клеткой.

Фиброциты — дефинитивные (конечные) формы развития фибробластов. Миофибробласты — клетки, сходные морфологически с фибробластами, сочетающие в себе способность к синтезу не только коллагеновых, но и сократительных белков в значительном количестве.

Фиброкласты — клетки с высокой фагоцитарной и гидролитической активностью, принимают участие в "рассасывании" межклеточного вещества в период инволюции органов. Выделяемый ими за пределы клетки комплекс ферментов расщепляет цементирующую субстанцию коллагеновых волокон, после чего происходят фагоцитоз и внутриклеточное переваривание коллагена кислыми протеазами лизосом.

⁸ Н. А. Юрина, А. И. Радостина. Морфофункциональная гетерогенность и взаимодействие клеток соединительной ткани, М.: 1990. — 324 с.



Макрофаги — это гетерогенная специализированная клеточная популяция защитной системы организма. Различают две группы макрофагов — свободные и фиксированные. Макрофаги образуются из СКК, а также от промоноцита и моноцита. Полное обновление макрофагов и рыхлой волокнистой соединительной ткани экспериментальных животных осуществляется примерно в 10 раз быстрее, чем фибробластов.

Ядра макрофагов небольшого размера, округлые, бобовидные или неправильной формы. В них содержатся крупные глыбки хроматина. Цитоплазма базофильна, богата лизосомами, фагосомами (отличительные признаки) и пиноцитозными пузырьками, содержит умеренное количество митохондрий, гранулярную эндоплазматическую сеть, аппарат Гольджи, включения гликогена, липидов и др. В цитоплазме макрофагов выделяют "клеточную периферию", обеспечивающую макрофагу способность передвигаться, втягивать микровыросты цитоплазмы, осуществлять эндо- и экзоцитоз (Рис.24).

Формы проявления защитной функции макрофагов: 1) поглощение и дальнейшее расщепление или изоляция чужеродного материала; 2)

обезвреживание его при непосредственном контакте; 3) передача информации о чужеродном материале иммунокомпетентным клеткам, способным его нейтрализовать; 4) оказание стимулирующего воздействия на другую клеточную популяцию защитной системы организма.

Количество макрофагов и их активность особенно возрастают при воспалительных процессах.

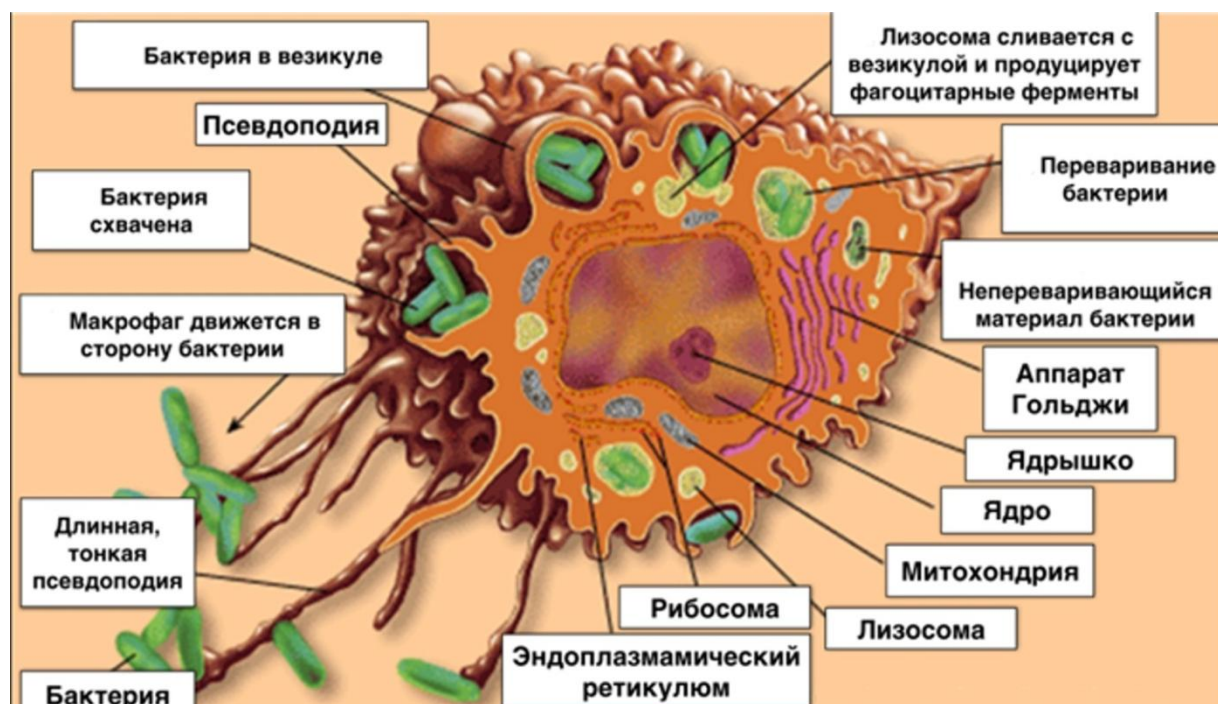


Рис.24 Макрофаг рыхлой соединительной ткани.

Тучные клетки (тканевые базофилы). Этими терминами называют клетки, в цитоплазме которых находится специфическая зернистость, напоминающая гранулы базофильных лейкоцитов. Тучные клетки являются регуляторами местного гомеостаза соединительной ткани. Они принимают участие в понижении свертывания крови, повышении проницаемости гематотканевого барьера, в процессе воспаления, иммуногенеза и др.

Форма тучных клеток разнообразна. Клетки могут быть неправильной формы, овальными. Иногда эти клетки имеют короткие широкие отростки, что обусловлено способностью их к амебоидным движениям. У человека ширина таких клеток колеблется от 4 до 14 мкм,

длина до 22 мкм. Ядра клеток сравнительно невелики, обычно округлой или овальной формы с плотно расположенным хроматином. В цитоплазме имеются многочисленные гранулы. Величина, состав и количество гранул варьируют (Рис. 25). Большинство гранул отличается метахромазией, содержит гепарин, хондроитинсерные кислоты типа А и С, гиалуроновую кислоту, гистамин.

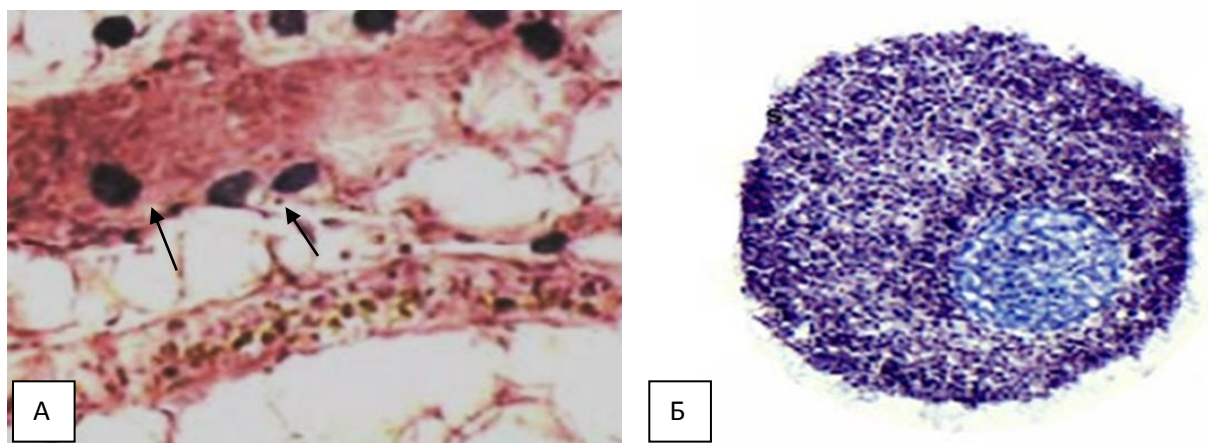


Рис. 25. А- тучные клетки (↑) Б - тучная клетка. Окраска толуидиновым синим.

Тучные клетки способны к секреции и выбросу своих гранул. Гистамин немедленно вызывает расширение кровеносных капилляров и повышает их проницаемость, что проявляется в локальных отеках. Он обладает также выраженным гипотензивным действием и является важным медиатором воспаления. Гепарин снижает проницаемость межклеточного вещества и свертываемость крови, оказывает противовоспалительное влияние.

Плазматические клетки (плазмоциты) обеспечивают выработку антител — гамма-глобулинов (белки) при появлении в организме антигена.

Величина плазмоцитов колеблется от 7 до 10 мкм. Форма клеток округлая или овальная. Ядра относительно небольшие, округлой или овальной формы, расположены эксцентрично. Цитоплазма резко базофильна, содержит хорошо развитую концентрически расположенную гранулярную эндоплазматическую сеть, в которой синтезируются белки (антитела). Базофилия отсутствует только в небольшой светлой зоне

цитоплазмы около ядра, образующей так называемую сферу, или дворик. Здесь обнаруживаются центриоли и аппарат Гольджи.

Для плазматических клеток характерна высокая скорость синтеза и секреции антител, что отличает их от своих предшественников. Хорошо развитый секреторный аппарат позволяет синтезировать и секретировать несколько тысяч молекул иммуноглобулинов в секунду. Количество плазмочитов увеличивается при различных инфекционно-аллергических и воспалительных заболеваниях.

Адвентициальные клетки. Это малоспециализированные клетки, сопровождающие кровеносные сосуды. Они имеют уплощенную или веретенообразную форму со слабобазофильной цитоплазмой, овальным ядром и небольшим числом органелл. В процессе дифференцировки эти клетки могут, по-видимому, превращаться в фибробласты, миофибробласты и адипоциты.

5.2. Особенности соединительных тканей у детей

Рыхлая волокнистая соединительная ткань детей превосходит соединительную ткань взрослых по количеству клеточных элементов. Межклеточного вещества, напротив, меньше. У новорождённых и у детей первого года жизни рыхлая соединительная ткань ещё мало дифференцирована. В ней очень много клеточных элементов, среди которых преобладают адвентициальные клетки, имеющие веретенообразную форму, и молодые фибробласты. Фиброциты, гистиоциты и тучные клетки малочисленны. В аморфном веществе соединительной ткани содержится значительное количество гиалуроновой кислоты, что хорошо объясняет способность растущего организма задерживать большое количество жидкости. В то же время преобладание гиалуроновой кислоты обуславливает склонность детей к развитию отёков. Коллагеновые волокна у новорождённых детей тонкие и нежные.

К 5-летнему возрасту в рыхлой соединительной ткани значительно увеличивается количество межклеточного вещества. Меняется

соотношение между компонентами межклеточного вещества: уменьшается количество аморфного вещества и увеличивается масса волокнистых структур. Коллагеновые волокна собираются в пучки, эластические волокна имеют вид однородных тонких нитей. Среди клеточных элементов уменьшается количество малодифференцированных элементов, но увеличивается число фиброцитов, макрофагов и тучных клеток. Таким образом, к 5-летнему возрасту, рыхлая волокнистая соединительная ткань становится высокодифференцированной и её состав практически не отличимот соединительной ткани взрослого организма.

5.3. Физиологическая регенерация рыхлой соединительной ткани.

Для физиологической регенерации свойственна генетическая детерминированность составляющих ее процессов — пролиферации клеток, их дифференцировки, роста, интеграции и функциональной адаптации. Закономерности постнатального гистогенеза обуславливают не только физиологическую регенерацию тканей, но и все стороны их возрастной динамики.

Рыхлая соединительная ткань – это система взаимодействующих клеточных дифферонов. При большом разнообразии клеток все они – единая система.

Клетки фибробластического ряда представляют собой обновляющуюся клеточную популяцию. В рыхлой соединительной ткани непрерывно происходит гибель старых, закончивших свой жизненный цикл фиброцитов — последних по степени дифференцировки клеток фибробластического ряда. В организме имеется, по-видимому, общий фонд малодифференцированных стволовых клеток фибробластического ряда. Они могут циркулировать в крови, принимая вид лимфоцитоподобных клеток, и оседать в разных участках соединительной ткани, обеспечивая тем самым возможность стабильного обновления фибробластических элементов.

Существенную роль в поддержании тканевого гомеостаза, пролиферации малодифференцированных клеток и замене ими отмирающих клеток играют межклеточные внутритканевые взаимодействия, индуцирующие и ингибирующие факторы (интегрины, межклеточные адгезивные факторы, функциональные нагрузки, гормоны, оксигенация, наличие малодифференцированных клеток). Регенерирующая способность всех тканей понижается с увеличением возраста.

Дозированное повреждение субпороговыми воздействиями повышает фибробластическую активность, на порядок больше синтезируется коллагена и эластина. Новый раздражитель – новый активатор регенерации.

Экстраклеточный матрикс (ЭКМ) соединительной ткани выполняет ряд функций, среди которых одной из важнейших является морфогенетическая. Она состоит в контроле за прикреплением клеток, их поляризации, изменением формы, клеточным делением, дифференцировкой и, в конечном счете, функцией. Изменение состояния как клеток, так и ЭКМ может быть индуцировано разными химическим и физическими факторами, одним из которых является механическое напряжение в ткани, особенно важное для тех тканей, где постоянное или пульсирующее напряжение связано со специфической функцией (кожа, сосуды, легкие). Физиологическая регенерация волокнистых тканей, прежде всего рыхлой неоформленной ткани, протекает с накоплением значительного количества свободного гиалуроната. В ходе последующего ремоделирования регенерирующей ткани его концентрация снижается благодаря включению синтезированной механоцитами гиалуроновой кислоты в состав протеогликанов.

5.4. Взаимодействие клеток системы крови и соединительной ткани в условиях воспаления и регенерации тканей

Рыхлая соединительная ткань (РСТ) – это система взаимодействующих клеточных дифферонов. Несмотря на большое

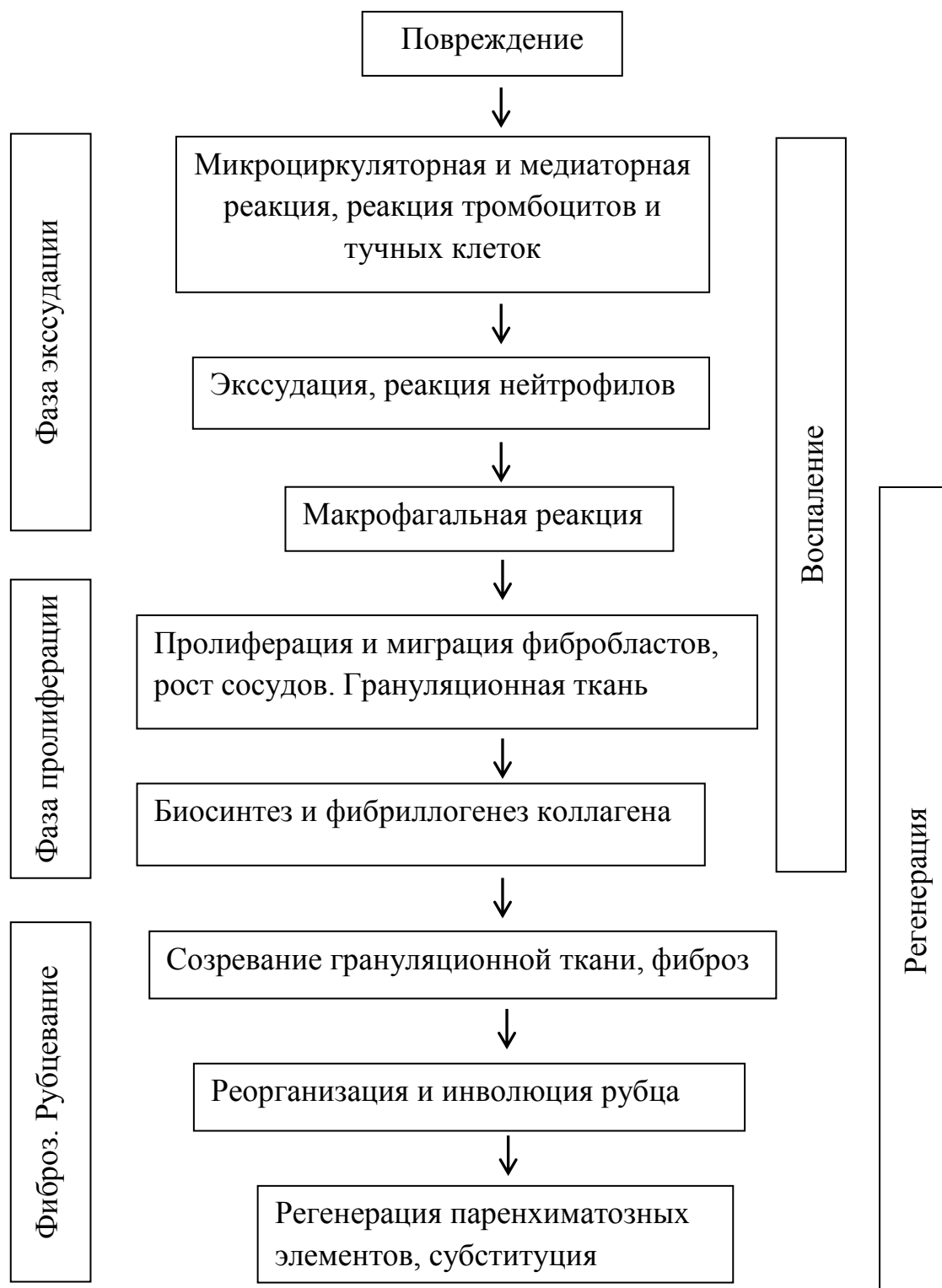
разнообразие клеточных форм, все они составляют единую систему. Между кровью и РСТ существуют тесные взаимосвязи и постоянный обмен клеточными элементами. Структурно – функциональной единицей РСТ является – гистон, включающий участок микроциркуляторного русла с окружающими его клетками и межклеточными структурами.

Процесс репаративной регенерации, который происходит при патологических состояниях, проявляется единством воспаления, регенерации и фиброза. Эта реакция не зависит от типа повреждающего фактора (механическая или термическая травма, инфекция, экзо – и эндотоксины, циркуляторные нарушения), но при этом проявляются некоторые своеобразия реакции. Каждая из фаз подготавливает и запускает следующую, и конечной целью реакции является ликвидация повреждения, т. е. максимальное морфологическое восстановление ткани с минимальными функциональными потерями. Воспаление и регенерация разделены лишь условно и все фазы по времени накладываются друг на друга.

При воспалении наблюдаются как общие, так и местные изменения. Местная реакция организма включает несколько фаз:

- 1) Альтерация (повреждение тканей);
- 2) Высвобождение БАВ – медиаторов воспаления;
- 3) Сосудистая реакция с экссудацией, изменения кровотока в микроциркуляторном русле, повышение проницаемости сосудов;
- 4) Резорбция продуктов распада тканей;
- 5) Пролиферация клеток с образованием грануляционной ткани с последующей регенерацией;
- 6) Образование зрелой волокнистой соединительной ткани.

На ранних стадиях воспаления важнейшую роль играют тучные клетки, нейтрофилы и макрофаги, которые взаимодействуют между собой за счет медиаторов, а также прямых контактов.



Пусковым механизмом воспаления является выброс медиаторов и цитокинов. Источником выделения медиаторов являются тучные клетки, гранулоциты, лейкоциты, кровяные пластинки, макрофаги и лимфоциты. Медиаторы, выделяемые тучными клетками (гистамин, серотонин, а также гликозаминогликаны – гепарин, протеазы и другие вещества) играют ведущую роль в фазу микроциркуляторной реакции. Тромбоциты

выделяют тромбоксаны, влияющие на лейкоциты, эндотелий и гладкие миоциты.

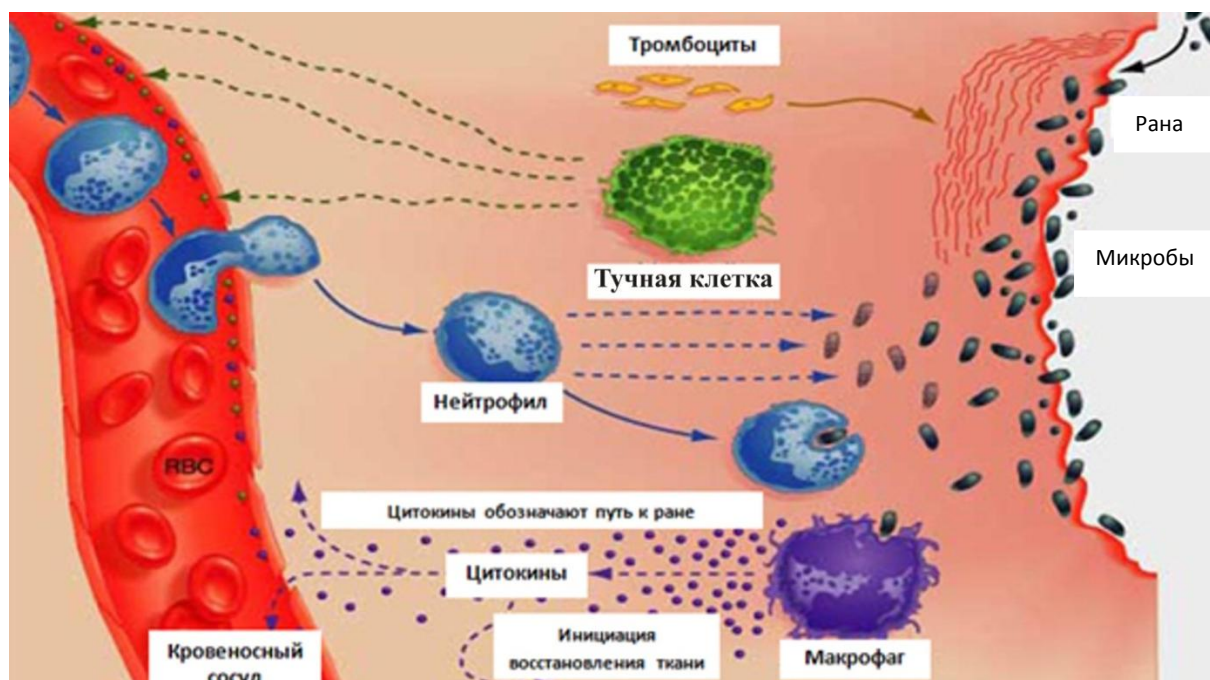


Рис. 26. Схема участия клеток рыхлой соединительной ткани в воспалительной реакции.

Развивается комплекс сосудистых изменений, включающих повышение проницаемости микроциркуляторного русла, экссудацию жидких составных частей плазмы, эмиграцию клеток крови (Рис. 26). Уже через 6 часов от начала воспаления образуется лейкоцитарный инфильтрат. Нейтрофилы проявляют высокую фагоцитарную активность, поглощают в основном микроорганизмы, часть из них распадается, выделяя при этом большое количество лизосомных гидролаз. Это способствует очищению очага воспаления от поврежденных тканей. Кроме этого нейтрофилы стимулируют хемотаксис моноцитов, что является одной из причин смены в очаге воспаления нейтрофилов на макрофаги. При кооперации этих клеток осуществляется более полная бактерицидная функция, т.е. происходит очистка ткани от продуктов распада клеток и межклеточного вещества путем фагоцитоза и внеклеточного лизиса.

Макрофаги ограничивают очаг повреждения от окружающих тканей, формируя барьеры, предшествующие образованию грануляционной ткани. Макрофагическая реакция протекает при активации, как макрофагов крови (гематогенных), так и оседлых макрофагов – гистиоцитов.

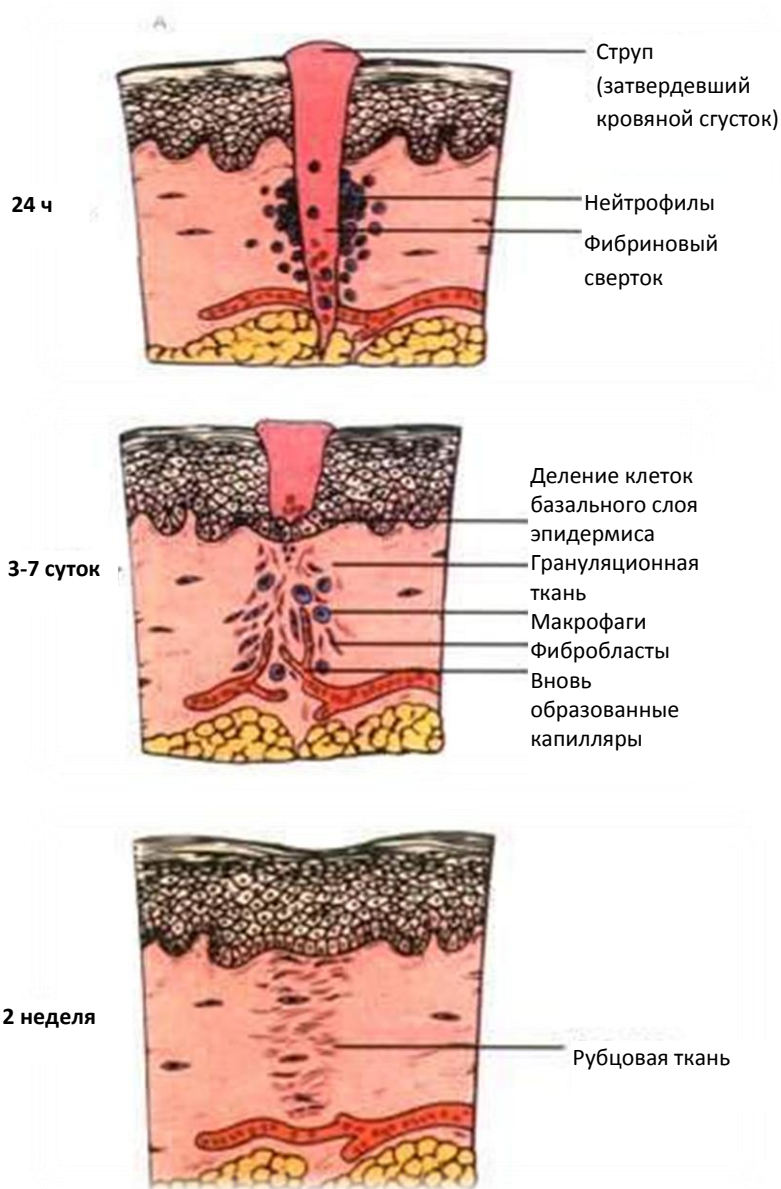


Рис. 27 . Схемы, иллюстрирующие фазы воспалительной реакции

Фибробласты заполняют бывший дефект ткани и по мере их накопления, рост числа клеток тормозится, в результате остановки деления зрелых элементов, перешедших к биосинтезу коллагена. Новые клетки не

Макрофаги выделяют целый комплекс факторов (индукторы пролиферации, хемотаксиса, синтеза коллагена фибробластами и т.д.), что играет ключевую роль в регуляции роста инволюции соединительной ткани.

Фибробластическая фаза является завершающим этапом воспаления и характеризуется пролиферацией клеток фибробластического ряда и их передвижением к очагу воспаления, где в основном заканчивается очищение места повреждения от продуктов тканевого распада.

образуются из предшественников, вследствие истощения ростковых факторов, а также выработки самими фибробластами ингибиторов роста – кейлонов. Известно, что продукция межклеточного матрикса (коллагенов I, III, V типов, ГАГ, фибронектина и других) осуществляется фибробластами, кроме этого фибронектин секретируют макрофаги; коллаген I, III, IV, V, VI, и VIII типов – синтезируют эпителий (печени, легких и других органов). Благодаря секреторной активности фибробластов, вначале образуются тонкие аргирофильные волокна, а затем коллагеновые (Рис. 27).

Вместе с клетками они отграничивают воспалительный очаг от неповрежденной ткани и в конечном итоге замещают воспалительный очаг соединительной тканью. При значительном дефекте ткани в зоне воспаления формируется рубец.

На определенном этапе воспалительного репаративного процесса формируется особая, богатая сосудами, молодая соединительная ткань – грануляционная. Эта ткань не только заполняет раневые и язвенные дефекты кожи, но и близкую по структуре ткань, образующуюся при повреждении слизистых оболочек, переломов костей, организации гематом, тромбов, некрозов, и инфарктов, воспалительного инфильтрата, а также вследствие хронических воспалительных процессов. Грануляционная ткань – это своеобразный временный орган, создаваемый организмом в условиях патологии для реализации защитной и репаративной функций соединительной ткани. Грануляционная ткань богата клетками и тонкостенными сосудами, имеет темно – красный цвет, с усыпанной крупными гранулами поверхностью. Гранулы – это выступающие над поверхностью новообразованные тонкостенные сосуды, между которыми много недифференцированных лимфоцитоподобных клеток соединительной ткани, лейкоцитов, плазматических и тучных клеток (Рис. 28).

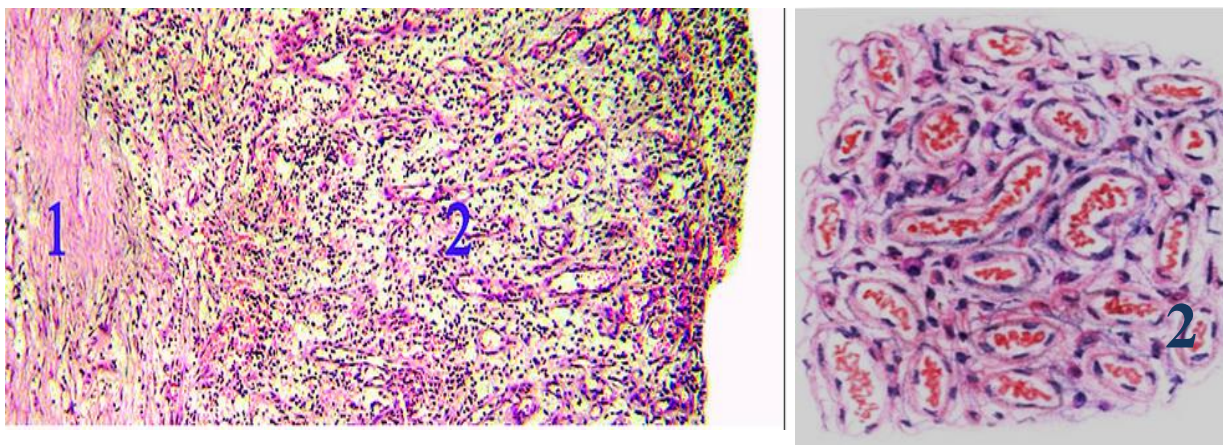


Рис.28. Грануляционная ткань

1- плотная соединительная ткань; 2- участок грануляционной ткани

Далее происходит созревание грануляционной ткани, в ее основе лежит дифференцировка клеток, волокнистых структур и сосудов. Клетки грануляционной ткани сначала превращаются в эпителиоподобные, а затем в фибробласты, которые синтезируют тропоколлаген и гликозаминогликаны (накопление идет преимущественно хондроитинсульфатов). Они расходуются на построение волокнистых структур. По мере созревания, фибробласты превращаются в фиброциты, при этом количество коллагеновых волокон увеличивается, они группируются в пучки. Одновременно уменьшается число сосудов, они дифференцируются в артерии и вены. Процесс созревания грануляционной ткани завершается образованием грубоволокнистой соединительной ткани. Одновременно осуществляется сокращение очага повреждения и, в случае дефекта кожи или слизистых оболочек, эпителизация грануляционной ткани.

Процесс созревания грануляционной ткани может иметь те или иные отклонения. При заживлении ран вторичным натяжением в условиях большого и глубокого открытого дефекта, не защищенного струпом, активная микробная инвазия и мощная воспалительная реакция (нагноение) рассматриваются как биологически целесообразный процесс очищения раны с участием бактериальных протеаз.

Воспаление, развивающееся в грануляционной ткани, приводит к задержке ее созревания, а чрезмерная синтетическая активность фибробластов – к избыточному образованию коллагеновых волокон с последующим их гиалинозом. В таких случаях возникает рубцовая ткань в виде опухолевого образования, возвышающегося над поверхностью кожи в виде коллоида. Коллоидные рубцы образуются после различных травматических поражений кожи, особенно после ожогов.

Дисрегенерация – ее следует рассматривать как результат срыва адаптивной воспалительно – репаративной реакции, при которой развивается хронический воспалительный процесс. Проявление дисрегенерации условно можно разделить на несколько групп:

1. Выраженное торможение репарации с возможным рецидивированием – длительно незаживающие кожные раны и трофические язвы, хроническая язва желудка и других слизистых, медленное заживление инфарктов и другие.

2. Склеротические процессы, если они имеют неадекватный и прогрессирующий характер и ведут к нарушению функции органа (цирроз печени, пневмосклероз, кардиосклероз, нефросклероз и т. д.)

Причины перехода адаптивной регенерации в дисрегенерацию различны (как общие, так и местные): изменение реактивности организма, иммунные дефициты, нарушение клеточных и тканевых корреляций, нарушение нейро – эндокринной регуляции и т. д.

Прогрессирующий склероз - при этом нарушается ауторегуляция роста соединительной ткани. Индукция пролиферации клеток и коллагеногенеза начинает преобладать над ингибцией, а синтез коллагена над его катаболизмом, все это приводит к структурной перестройке органа.

Подобная ситуация является извращением морфогенетических функций соединительной ткани, которая как бы отделяется от паренхимы органа.

Адекватная воспалительная репаративная реакция в основном сохраняет свою стереотипную динамику, несмотря на специфику повреждающих факторов. Но при разработке комплекса лечебных мероприятий необходимо включать как неспецифические воздействия на ключевые звенья реакции, так и специфические методы.

Каким образом можно регулировать ход воспалительной реакции и процесса регенерации? Влияние кортикостероидов на клетки соединительной ткани (прогестины, кортикоиды, минералокортикоиды и т.д). Регулирующее влияние кортикостероидов на компетентные клетки оказывается благодаря наличию на их мембране особых рецепторных белков. После проникновения гормона в цитоплазму, формируется гормон – рецепторный комплекс, который перемещается в ядро.

Путь воздействия на клетку стероидных гормонов - экспрессия генов. Влияние глюкокортикоидов проявляется путем воздействия на большинство клеток РСТ. При воспалении макрофаги, в очаг повреждения привлекаются рядом факторов, выделяемых лимфоцитами: важнейший механизм тормозящего влияния глюкокортикоидов на пролиферацию и функцию макрофагов является подавление секреции лимфокинов. Глюкокортикоиды тормозят синтез коллагена и других белков фибробластами. При их участии снижается синтез гиалуроновой кислоты и сульфатированных гликозаминогликанов и т. д. Глюкокортикоиды воздействуют на размножение и дифференцировку фибробластов. Под их влиянием снижается дегрануляция тучных клеток, секреция гистамина, серотонина и других БАВ. Таким образом, глюкокортикоиды оказывают влияние на межклеточные взаимодействия в соединительной ткани, с чем связано их применение в качестве терапии при воспалительных процессах.

6. ХРЯЩЕВАЯ ТКАНЬ И ЕЕ РЕГЕНЕРАЦИЯ

6.1. Общая характеристика хрящевой ткани

Хрящевая ткань состоит из межклеточного вещества и клеток. Исходя из особенностей строения межклеточного вещества, хрящевые ткани делят на три вида - гиалиновую, эластическую и волокнистую, или фиброзную.

Распределение белков и гликозаминогликанов межклеточного вещества неравномерное. Из-за этого в нем выделяют территориальный матрикс - непосредственно окружающий лакуны, а также межтерриториальный матрикс - весь остальной объем межклеточного вещества.

К территориальному участку относится матрикс, непосредственно окружающий хрящевые клетки или их группы. Здесь коллагеновые волокна II типа и фибриллы, извиваясь, окружают изогенные группы хрящевых клеток, предохраняя их от механического давления. В межтерриториальном матриксе коллагеновые волокна ориентированы в направлении вектора действия сил основных нагрузок. Пространство между коллагеновыми структурами заполнено протеогликанами.

В структурной организации межклеточного вещества хряща большую роль играет хондронектин. Этот гликопротеин соединяет клетки между собой и с различными субстратами (коллагеном, гликозаминогликанами).

Опорная биомеханическая функция хрящевых тканей при сжатии - растяжении обеспечивается не только строением ее волокнистого каркаса, но и наличием гидрофильных протеогликанов с высоким уровнем гидратации (65-85%). Высокая гидрофильность межклеточного вещества способствует диффузии питательных веществ, солей. Газы и многие метаболиты также свободно диффундируют через него. Однако крупные белковые молекулы, обладающие антигенными свойствами, не проходят. Этим объясняется успешная трансплантация участков хряща в клинику.

Метаболизм хондроцитов преимущественно анаэробный, гликолитический.

Структурной особенностью гиалинового хряща суставной поверхности является отсутствие надхрящницы на поверхности, обращенной в полость сустава. Суставной хрящ состоит из трех нечетко очерченных зон: поверхностной, промежуточной и базальной.

Хондробласты - это молодые уплощенные клетки, способные к пролиферации и синтезу межклеточного вещества хряща (протеогликанов). Цитоплазма хондробластов имеет хорошо развитую гранулярную и агранулярную эндоплазматическую сеть, аппарат Гольджи. В связи с богатым содержанием РНК цитоплазма хондробластов окрашивается базофильно. При участии хондробластов происходит периферический (аппозиционный) рост хряща. Эти клетки в процессе развития хряща превращаются в хондроциты. Хондроциты - основной вид клеток хрящевой ткани. Они бывают овальными, округлыми или полигональной формы - в зависимости от степени дифференцировки. Расположены хондроциты в особых полостях (лакунах) в межклеточном веществе поодиночке или группами.

Группы клеток, лежащие в общей полости, называются изогенными. Они образуются путем деления одной клетки.

В изогенных группах различают три типа хондроцитов. Первый тип хондроцитов характеризуется высоким ядерно-цитоплазматическим отношением. Они часто делятся, т.е. являются источником репродукции изогенных групп клеток. Хондроциты I типа преобладают в молодом, развивающемся хряще (Рис. 29).

Хондроциты II типа отличаются снижением ядерно-цитоплазматического отношения. Они обеспечивают образование и секрецию гликозаминогликанов и протеогликанов в межклеточное вещество.

Хондроциты III типа отличаются самым низким ядерно-цитоплазматическим отношением, сильным развитием и упорядоченным расположением гранулярной эндоплазматической сети. Эти клетки сохраняют способность к образованию и секреции белка (коллагена), но в них снижается синтез гликозаминогликанов.

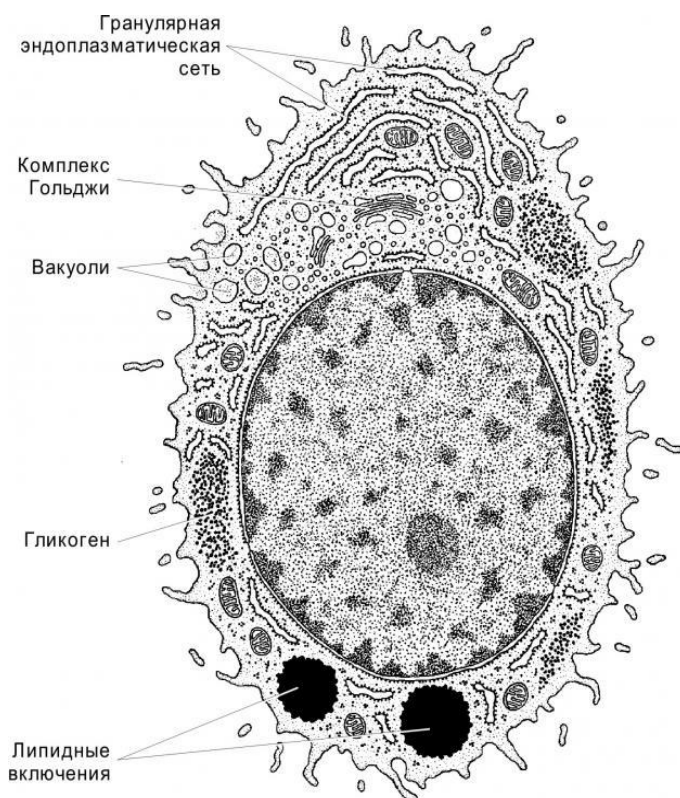


Рис. 29 Схема строения хондроцита 1-го типа (С. И. Юшканцева, 2006⁹)

На следующей стадии гистогенеза хрящевые клетки начинают продуцировать межклеточное вещество. Формируется первичная хрящевая ткань. Происходит существенная перестройка внутренней организации хондробластов, в которых развивается белоксинтезирующий аппарат (гранулярная эндоплазматическая сеть, комплекс Гольджи). Хондробласты осуществляют синтез двух основных компонентов межклеточного вещества — специфических коллагеновых белков (II-го типа), которые формируют фибриллы толщиной 10-20нм, и гликозаминогликанов.

Гистогенез хрящевых тканей. Хрящевые ткани развиваются из мезенхимы. Начинается хондрогенез с уплотнения мезенхимы на месте будущей хрящевой ткани и образования хондрогенного участка. Клетки в составе такого участка интенсивно делятся митозом, сближаются друг с другом, увеличиваются в размерах.

⁹ С. И. Юшканцева, В. Л. Быков. Гистология, цитология и эмбриология. Краткий атлас: Учебное пособие. - СПб.: Изд. «П-2»: 2006. – 96 с.

Хондробласты, начавшие синтез специфических белков, сохраняют способность к репликации ДНК и могут делиться митозом. За счет деления клеток масса первичной хрящевой ткани увеличивается. Следующая стадия гистогенеза хрящевых тканей характеризуется дальнейшей дифференцировкой хондробластов, которые начинают секретировать сульфатированные гликозаминогликаны. В межклеточном веществе накапливаются протеоглики — соединение неколлагеновых белков с гликозаминогликанами (хондромукоид). Белки составляют 10-20%, а гликозаминогликаны — 80-90%. Большая часть последних представлена хондроитинсульфатом (сульфатированным гликозаминогликаном), который окрашивается метахроматично. Поскольку хрящ не содержит кровеносных сосудов, питание ткани происходит путем диффузии. Межклеточная жидкость при этом играет ведущую метаболическую роль в проведении веществ к клеткам (кислорода, ионов и др.). В центре хряща нередко создаются условия ухудшенной трофики. В этих участках происходят гибель хрящевых клеток и межклеточного вещества и отложение солей кальция (асбестовая дистрофия хряща).

Таким образом в процессе развития хрящевой ткани из мезенхимы образуется хрящевой дифферон: стволовые клетки; полустволовые (прехондробласты); хондробласты и хондроциты.

6.2. Виды хрящевой ткани.

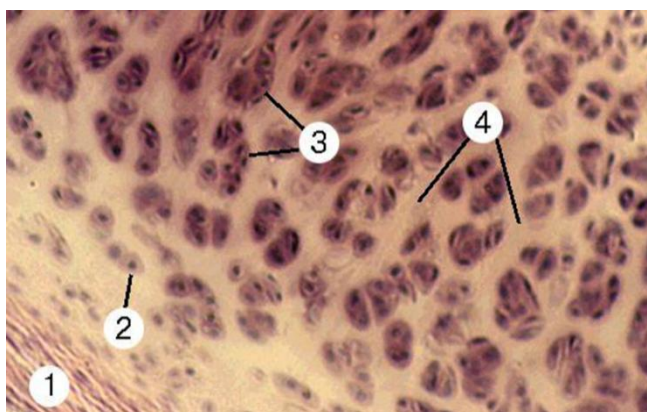
Гиалиновая хрящевая ткань, называемая еще стекловидной - в связи с ее прозрачностью и голубовато-белым цветом, является наиболее распространенной разновидностью хрящевой ткани. Во взрослом организме гиалиновая ткань встречается на суставных поверхностях костей, в местах соединения ребер с грудиной, в гортани и воздухоносных путях.

Большая часть встречающейся в организме у человека гиалиновой хрящевой ткани покрыта надхрящницей и представляет собой вместе с пластинкой хрящевой ткани анатомические образования - хрящи.

В надхрящнице выделяют два слоя: наружный, состоящий из волокнистой соединительной ткани с кровеносными сосудами; и внутренний, преимущественно клеточный, содержащий хондробласты и их предшественники - прехондробласты. Под надхрящницей в поверхностном слое хряща располагаются молодые хондроциты веретенообразной уплощенной формы. В более глубоких слоях хрящевые клетки приобретают овальную или округлую форму. В связи с тем, что синтетические и секреторные процессы у этих клеток ослабевают, они после деления далеко не расходятся, а лежат компактно, образуя изогенные группы от 2 до 4 (реже до 6) хондроцитов (Рис. 30).

Рис. 30 Гиалиновый хрящ

- 1 – Надхрящница
- 2 – Молодые хондроциты
- 3 – Изогенные группы хондроцитов
- 4 – Основное вещество



Более дифференцированные хрящевые клетки и изогенные группы, кроме оксифильного перичеллюлярного слоя, имеют базофильную зону межклеточного вещества. Эти свойства объясняются неравномерным распределением химических компонентов межклеточного вещества - белков и гликозаминогликанов.

В поверхностной зоне суставного хряща располагаются мелкие уплощенные малоспециализированные хондроциты, напоминающие по строению фиброциты. В промежуточной зоне клетки более крупные, округлой формы, метаболически активные. Глубокая (базальная) зона делится базофильной линией на некальцинирующийся и

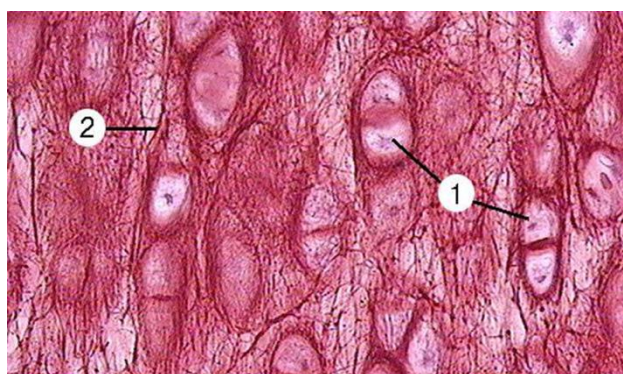
кальцинирующийся слой. В последний из подлежащей субхондральной кости проникают кровеносные сосуды и могут происходить процессы обызвествления хряща.

Питание суставного хряща лишь частично осуществляется из сосудов глубокой зоны, а в основном происходит за счет диффузии из синовиальной жидкости полости сустава.

Эластическая хрящевая ткань встречается в тех органах, где хрящевая основа подвергается изгибам (в ушной раковине, рожковидных и клиновидных хрящах гортани и др.). В свежем, нефиксированном состоянии эластическая хрящевая ткань бывает желтоватого цвета и не такая прозрачная, как гиалиновая. По общему плану строения эластический хрящ сходен с гиалиновым. Снаружи он покрыт надхрящницей. Хрящевые клетки (молодые и специализированные хондроциты) располагаются в лакунах поодиночке или образуют изогенные группы. Одним из главных отличительных признаков эластического хряща является наличие эластических волокон в его межклеточном веществе, наряду с коллагеновыми волокнами. Эластические волокна пронизывают межклеточное вещество во всех направлениях (Рис. 31).

В слоях, прилежащих к надхрящнице, эластические волокна без перерыва переходят в эластические волокна надхрящницы. Липидов, гликогена и хондроитинсульфатов в эластическом хряще меньше, чем в гиалиновом.

Рис. 31 Эластический хрящ
1 – Изогенные группы хондроцитов
2 – Эластические волокна



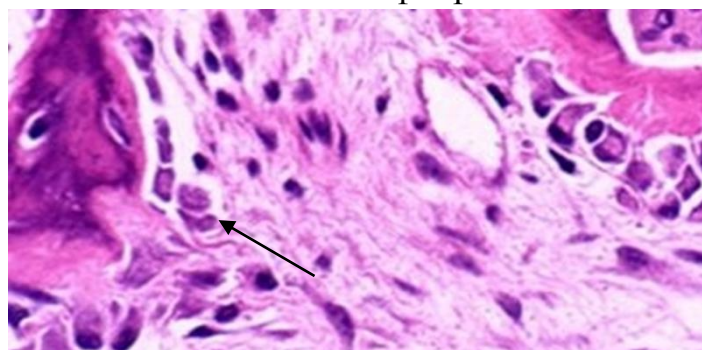
Волокнистая, или фиброзная, хрящевая ткань находится в межпозвоночных дисках, полуподвижных сочленениях, в местах перехода плотной волокнистой соединительной ткани сухожилий и связок в гиалиновый хрящ, где ограниченные движения сопровождаются сильными натяжениями. Межклеточное вещество содержит параллельно направленные коллагеновые пучки, постепенно разрыхляющиеся и переходящие в гиалиновый хрящ. В хряще имеются полости, в которые заключены хрящевые клетки. Хондроциты располагаются поодиночке или образуют небольшие изогенные группы. Цитоплазма клеток часто бывает вакуолизированной. По направлению от гиалинового хряща к сухожилию волокнистый хрящ становится все более похожим на сухожилие. На границе хряща и сухожилия между коллагеновыми пучками лежат столбиками сдавленные хрящевые клетки, которые без какой-либо границы переходят в сухожильные клетки, расположенные в плотной оформленной волокнистой соединительной ткани сухожилия.

6.3. Возрастные изменения в хрящевой ткани

По мере старения организма в хрящевой ткани уменьшаются концентрация протеогликанов и связанная с ними гидрофильность ткани. Ослабляются процессы размножения хондробластов и молодых хондроцитов.

В резорбции дистрофически измененных клеток и межклеточного вещества участвуют хондрокласты. Часть лакун после гибели хондроцитов заполняется аморфным веществом и коллагеновыми фибриллами.

Рис. 32. «Омеление хряща» (▲)
(А. Я. Синельников, 2007¹⁰)



¹⁰ А. Я. Синельников. Атлас макроскопической патологии человека. - М.: 2007. -320 с.

Местами в межклеточном веществе обнаруживаются отложения солей кальция ("омеление хряща"), вследствие чего хрящ становится мутным, непрозрачным, приобретает твердость и ломкость. В результате появляющееся нарушение трофики центральных участков хряща может привести к врастанию в них кровеносных сосудов с последующим костеобразованием (Рис. 32).

6.4. Факторы регуляции метаболизма и регенерации хрящевой ткани

Регуляция метаболизма хрящевой ткани происходит под действием механической нагрузки, нервных и гормональных факторов. Периодическое давление на хрящевую ткань и ослабление нагрузки являются постоянно действующими факторами диффузии растворенных в воде питательных веществ, продуктов метаболизма и гормонально-гуморальных регуляторов из капилляров надхрящницы, имеющей рецепторы и эффекторы, или синовиальной жидкости суставов.

В целом необходимо отметить, что гормоны регулируют специфические метаболические процессы в хондроцитах, но реактивность хондроцитов к их действию зависит как от состояния эндокринного статуса организма (норма, дефицит или избыток гормонов), так и структурно-функционального состояния самих хондроцитов.

Хрящевые структуры не подвержены переломам из-за своей высокой эластичности, амортизационной способности и однородного строения. А вот переломы — отрывы костей по ростковой зоне — встречаются достаточно часто, и только у детей. Такие переломы трудны для выявления, поскольку хрящевая ткань не видна на рентгеновских снимках, они требуют точного сопоставления, иначе нарушается функция ближайшего сустава. Отрывы костей по ростковой зоне «заменяют» у детей вывихи суставов. Однако это не значит, что сама хрящевая ткань не повреждается при механическом воздействии. В результате травмы хрящ может перемещаться, рассасываться, менять свое содержание и свойства.

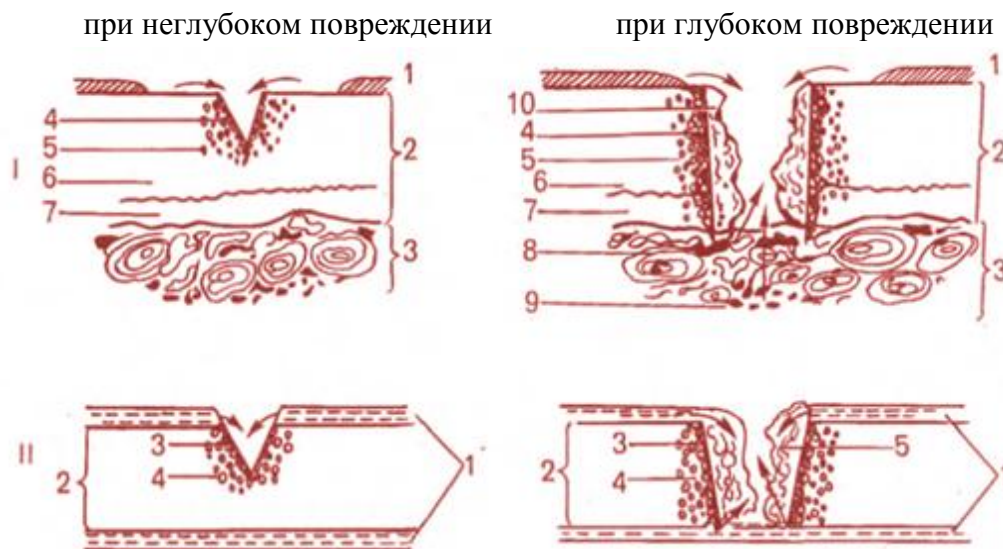Последствия таких нарушений весьма чувствительны для организма: это и укорочения конечностей, и нарушения формы костей, и ограничения подвижности в суставах. Остеохондрозы, артрозы, остеохондропатии — все эти состояния имеют в своей основе патологические изменения хрящевой ткани.

Ведущую роль в восстановительном процессе хрящевой ткани, как и любой другой ткани, играют закономерности ее эмбрионального развития (гистогенеза). Основные черты эмбрионального хондрогенеза обнаруживаются в ходе физиологической и репаративной регенерации хрящевой ткани. Следует особо подчеркнуть, что клеточные источники как физиологической, так и репаративной регенерации хрящевой ткани одни и те же.

В настоящее время не вызывает сомнения тот факт, что источником эмбрионального развития хрящевых тканей является мезенхима, в составе которой ведущую роль играют полипотентные мезенхимные стволовые клетки. Часть стволовых стромальных клеток при определенных условиях (соответствующее микроокружение, цитокиновое влияние, действие факторов роста и прочее) способна дифференцироваться по хондробластическому пути в хондрогенные клетки — прехондробласты, хондробласты, хондроциты. Предшественниками прехондробластов, по-видимому, являются малодифференцированные клетки, располагающиеся по ходу мелких кровеносных сосудов. Это так называемые периваскулярные клетки. Периваскулярные клетки часто еще именуют адвентициальными и в зависимости от условий они могут дифференцироваться в фибробласты, остеобласты, хондробласты и некоторые другие цитотипы. Важную роль в этом процессе играют факторы роста, представляющие собой малые полипептиды.

Если основным местом локализации стволовых клеток, необходимых для обеспечения физиологической и репаративной регенерации хрящевых тканей, является костный мозг, то главным источником камбиальных

(активно делящихся) клеток служит соединительнотканная надхрящница. Нужно иметь в виду, что полноценная репаративная регенерация хряща возможна лишь при небольших по площади повреждениях.



I — регенерация суставного хряща: 1 — синовиальная оболочка; 2 — хрящ; 3 — кость; 4 — зона некроза; 5 - зона пролиферации; 6 - некальцифицированный хрящ; 7 - кальцифицированный хрящ; 8 — остеоны с сосудами; 9 — костный мозг; 10 — грануляционная ткань; *II* - регенерация реберного хряща: 1 — перихондр; 2 — хрящ; 3 - зона некроза; 4 — зона пролиферации; 5 — грануляционная ткань.

Рис. 33. Посттравматическая регенерация гиалинового хряща при повреждении

При обширных повреждениях хрящевой ткани, сопровождающихся разрушением надхрящницы на большом протяжении, регенерацию хрящевой ткани опережает развитие грануляционной ткани на месте дефекта. С течением времени грануляционная ткань трансформируется в рубцовую соединительную ткань (Рис. 33).

В суставном хряще в зависимости от глубины травмы регенерация происходит как за счет размножения клеток в изогенных группах (при неглубоком повреждении), так и за счет второго источника регенерации - камбиальных клеток субхондральной костной ткани (при глубоком повреждении хряща). В любом случае непосредственно в области травмы хрящевой ткани отмечаются дистрофические процессы, а далее располагаются пролиферирующие хондроциты. В течение первых 1-2

месяцев с момента травмы сначала образуется грануляционная ткань, состоящая из молодых фибробластов, постепенно замещающихся хрящеподобной (хондроидной) тканью, активно синтезирующей протеогликаны и коллаген II типа. Через 3-6 месяцев регенерат обретает сходство с гиалиново-фиброзным молодым хрящом.

В последнее время активно развивается новое направление медицинской науки — регенеративная медицина, которая базируется на использовании новейших клеточных технологий, в частности тканевой инженерии. В передовых научных центрах разработаны методики выращивания в специальных условиях на особых питательных средах клеточных культур стволовых стромальных клеток и их производных, среди которых и предшественники хрящевых клеток. При необходимости эти клетки-предшественники могут быть пересажены (трансплантированы) в область дефекта хряща и служить источником его регенерации.

Особенностью хряща, по сравнению с другими видами тканей является то, что в нем мало клеток и они окружены большим количеством межклеточного пространства. Малое количество клеток, способных размножаться, является тем фактором, который снижает восстановление хряща после повреждения. В связи с этим репарация в основном идет за счет внеклеточного матрикса. Протеогликановый компонент матрикса отвечает за способность хряща связывать воду и именно она обеспечивает достаточную жесткость хряща. Перемещение воды равномерно распределяет внешнюю нагрузку по всему хрящу, в результате чего происходит ослабление внешних воздействий и обратимость структуры при деформации. Длительное ограничение движений в суставе приводит к уменьшению массы хрящей причиной является отсутствие перемещения синовиальной жидкости в неподвижном суставе. При этом диффузия молекул в хрящевую ткань замедляется и питание хондроцитов ухудшается. Из чего следует хрящу нужна хотя бы минимальная компрессионная нагрузка, для поддержания нормальной трофики. В то же

время, чрезмерная нагрузка на растяжение, вызывает перерождение хряща с развитием грубых фиброзных волокон. В гиалиновых хрящах суставов уже начиная с тридцати летнего возраста обнаруживается разволокнение хрящевой поверхности (появляются разломы и расщепления). Это происходит как в вертикальном, так и горизонтальном направлениях. Наиболее существенные изменения при старении хряща - это уменьшение содержания воды в нем, что снижает его прочность. Самостоятельное восстановление хряща никогда не бывает полным. В лучшем случае хрящ восстанавливается на 50% от исходной величины. В то же время потенциальные возможности регенерации хряща достаточно велики, что осуществляется за счет размножения хондроцитов и ростом матрикса. Примыкающие к хрящу ткани обладают способностью к переориентации своих клеток и превращению их в хрящеподобную ткань, которая справляется со своими функциями. Морфологические исследования показали, что сразу же после травмы наблюдается активация митотического деления хондроцитов, которые размножаясь формируют новый матрикс. Этот процесс наиболее активен в течение двух недель после повреждения. Восстановление суставной поверхности хряща длится не менее 6 месяцев и полностью прекращается через 9-12 месяцев. Нужно иметь в виду, что полноценная репаративная регенерация хряща возможна лишь при небольших по площади повреждениях. При обширных повреждениях хрящевой ткани, сопровождающихся разрушением надхрящницы на большом протяжении регенерацию хрящевой ткани опережает развитие грануляционной ткани на месте дефекта, которая с течением времени превращается в плотную соединительную ткань.

7. КЛЕТОЧНО-ДИФФЕРЕНЦИАЛЬНАЯ ОРГАНИЗАЦИЯ КОСТНОЙ ТКАНИ. РЕПАРАТИВНЫЙ ОСТЕОГЕНЕЗ

Исходя из современного определения понятия «ткань», костная ткань является системой взаимодействующих клеточных дифференцированных

(гистогенетических рядов) и межклеточного вещества. Ведущим клеточным диффероном костной ткани является остеобластический дифферон. Вместе с клетками остеобластической линии постоянными клеточными элементами костной ткани являются остеокласты. Кроме указанных клеток костная ткань находится в динамическом взаимодействии с клетками сосудов, крови, костного мозга – эндотелиоцитами, лейкоцитами, фибробластами, ретикулоцитами, адипоцитами, клетками гемопоэза и другие; а также с элементами других скелетных тканей – хондробластами и хондроцитами.

7.1.Остеоидный клеточный дифферон

Наименее дифференцированными предшественниками остеобластов во взрослом организме являются стволовые стромальные клетки (ССК). ССК локализуются в строме красного костного мозга и других кроветворных органов. ССК представляют собой малодифференцированные клетки мезенхимального происхождения, обладающие способностью при определенных условиях дифференцироваться по остеобластическому пути. Морфологически ССК - это фибробластоподобные клетки, находящиеся в фазе G₀ клеточного цикла и составляющие, таким образом, регенеративный резерв костной ткани, мобилизуемый в условиях физиологической деятельности и при посттравматическом восстановлении.

ССК дифференцируется в остеогенные клетки, являющиеся частично коммитированными (камбиальными) в остеобластической линии дифференцировки. Процесс дифференцировки любых клеток обусловлен изменением уровня экспрессии той или иной группы генов под воздействием различных факторов микроокружения. Дифференцировка остеогенных клеток сопряжена со снижением транскрипции генов, кодирующих белки, которые участвуют в пролиферации и адгезии, и повышении транскрипции генов остеобласт-специфических белков. Следовательно, этот процесс сопровождается продуцированием

органического матрикса, т. е. накоплением коллагенов II, III и IX типов, с переключением по мере дифференцировки на X тип. Лишь на следующей стадии дифференцировки (остеобласты) для клеток этой линии характерен синтез преимущественно коллагена I типа. Остеогенные клетки синтезируют также неколлагеновые белки костного матрикса – остеокальцин, остеопонтин, костный сиалопротеин, остеонектин, костные морфогенетические белки. Кроме того, для них характерен синтез щелочной фосфатазы.

Промежуточная стадия дифференцировки остеогенных клеток в направлении к остеобластам – преостеобласты. Это унипотентные клетки-предшественники остеобластов, составляющие пул дифференцирующихся клеток.

Остеобласты являются наиболее функционально активными клеточными элементами дифферона при остеогистогенезе. Во взрослом организме источником клеток, поддерживающих популяцию остеобластов, являются клетки рассредоточенного камбия в остеогенном слое надкостницы, эндоста, обнаруживаются они среди элементов стромы костного мозга, периваскулярных клеток. Остеобласты имеют кубическую или призматическую форму. Ядро расположено эксцентрично. По своему фенотипу остеобласты – типичные активно синтезирующие и секретирующие клетки, причем секреция синтезированных веществ может осуществляться всей поверхностью клетки. В клетке имеется хорошо развитая гранулярная эндоплазматическая сеть, заполняющая практически всю цитоплазму, множество свободных рибосом и полисом, что свидетельствует об активных синтетических процессах происходящих в клетке (Рис. 34). Остеобласты секретируют подавляющее большинство компонентов органического костного матрикса – коллаген I типа, щелочную фосфатазу, остеокальцин, костный сиалопротеин, остеопонтин, костные морфогенетические белки, трансформирующие факторы роста, тромбоспондин, остеонектин, коллагеназу и др. Все эти соединения не

уникальны для остеобластов. Высоко дифференцированные остеобласты характеризуются постепенным снижением активности щелочной фосфатазы, остеокальцина, остеопонтина и отсутствием пролиферативной активности.

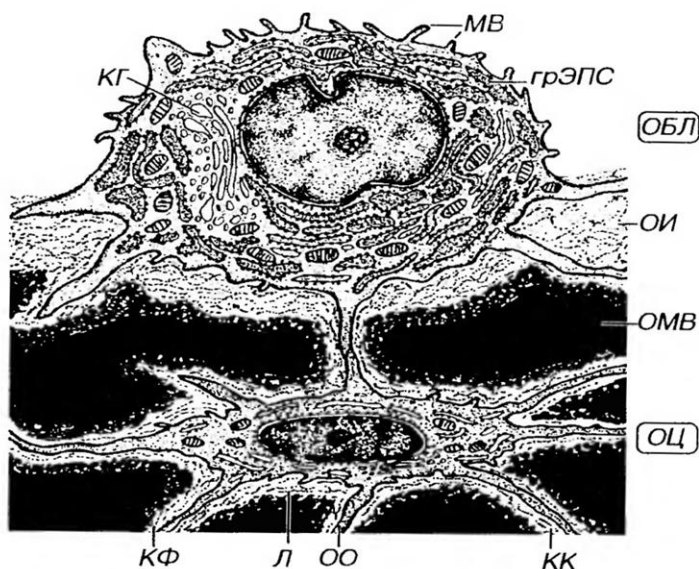


Рис. 34. Ультраструктурная организация (ОБЛ) остеобласта и (ОЦ)остеоцита (Ю. И. Афанасьев, 2012 ¹¹)
 МВ - микроворсинки, КГ - комплекс Гольджи. ОБЛ связан с ОЦ отростками, образующими щелевое соединение. Тело ОЦ лежит в лакуне (Л) в ОМВ в окружении коллагеновых

фибрилл (КФ), его отростки (ОО) - в костных канальцах (КК).

Остеобластам принадлежит ведущая роль в минерализации органической основы костного матрикса. Подавляющая фракция минерала кости находится в виде кристаллов гидроксиапатитов. Кристаллы, как правило, образуются на коллагеновых волокнах костного матрикса. Существенная роль в минерализации синтезированного органического матрикса кости принадлежит матриксным пузырькам, которые выходят из клеток во внеклеточное пространство и высвобождают заключенные в них продукты. Последние инициируют процессы минерализации.

К концу продуктивного периода остеобласты, покрывающие кость со стороны костномозгового канала, становятся плоскими и входят в состав эндоста. Существенная роль принадлежит данным клеткам в регулировании диффузии ионов Са из кости в костномозговой канал, а также в обеспечении дифференцировки кроветворных клеток.

¹¹ Ю. И. Афанасьева, Н. А. Юриной, Е. Ф. Котовский. Гистология, эмбриология, цитология. - М.: ГЭОТАР-Медиа: 2012. – 800 с.

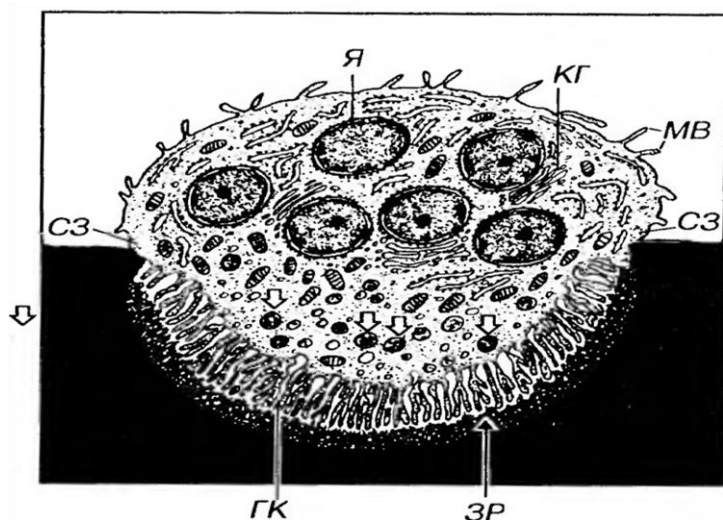
Остеоциты представляют собой терминальную стадию дифференцировки клеток данного гистогенетического ряда (Рис. 34). Пролиферация остеоцитов необратимо блокирована. В цитоплазме остеоцитов обнаруживаются отдельные элементы гранулярной эндоплазматической сети, комплекса Гольджи, единичные митохондрии и свободные рибосомы. Остеоциты обеспечивают целостность костного матрикса за счет участия в образовании белкового и полисахаридного компонентов межклеточного вещества, в регуляции минерализации костной ткани, остеоцитарном остеоллизе и обеспечении ответа на механические стимулы. Они имеют весьма длинные контактирующие между собой отростки, расположенные в костных канальцах. Посредством отростков они так же контактируют с выстилающими клетками и остеобластами.

Остеокласты – крупные (150 – 180 мкм) многоядерные клетки, резорбирующие костную ткань. Совместно с остеобластами они участвуют в ремоделировании костных структур в эмбриональном, постнатальном и регенерационном остеогенезе.

Структура остеокластов сложна. Различные компартменты остеокластов специализированы для выполнения определенных функций. Самый большой отдел клетки – базальная зона, в ней в составе многочисленных (5 – 20) ядер сосредоточен генетический аппарат клетки. Особое значение имеет светлая зона клетки, непосредственно контактирующая с костным матриксом (Рис. 35).

Благодаря ей, остеокласт по всему периметру плотно адгезируется к кости, создавая изолированное пространство между собой и поверхностью минерализованного матрикса. Адгезия остеокласта обеспечивается за счет ряда рецепторов к компонентам матрикса, основными из которых являются рецепторы к витронектину. Избирательная проницаемость этого барьера позволяет создавать специфическую микросреду в зоне адгезии клетки. «Рабочей» областью остеокласта является везикулярная зона,

содержащая структуры со свойствами лизосом. Из неё через мембрану гофрированной каемки транспортируются, ферменты, кислые субстанции, осуществляющие декальцинацию костного матрикса, что приводит к формированию резорбционной (эрозионной) лакуны.



микроворсинки, КГ - комплекс Гольджи. Я - ядро.

Рис. 35. Ультраструктурная организация остеокласта (Ю. И. Афанасьев, 2012¹²)

Гофрированный край (ГК) - участок обеспечивающий резорбцию кости. Зона резорбции (ЗР) и переваривание органических компонентов в лизосомах (стрелки). Плотное прикрепление цитоплазмы остеокласта к кости осуществляется в области краевых светлых зон (СЗ). МВ -

Механизм резорбции костной ткани остеокластами. Разрушение костной ткани остеокластами протекает циклически: периоды высокой активности у каждой клетки повторно сменяются периодами покоя. Процессы разрушения сочетаются с активным фагоцитозом и всасыванием в кровь продуктов деградации.

Межклеточное вещество - костный матрикс составляет 50 % сухого веса кости и состоит из органической (25%), неорганической (50%) частей и воды (25%).

Органическая часть. Почти на 95% состоит из коллагена I типа и на 5% из неколлагеновых белков. Помимо коллагена и неколлагеновых белков матрикс включает гликозаминогликаны. Органические вещества костного матрикса синтезируются остеобластами и доставляются тканевой жидкостью.

¹² Ю. И. Афанасьева, Н. А. Юриной, Е. Ф. Котовский. Гистология, эмбриология, цитология. - М.: ГЭОТАР-Медиа: 2012. – 800 с.

Неколлагеновые белки костного матрикса возможно классифицировать:

- белки, осуществляющие адгезию клеток (фибронектин, тромбоспондин, костный сиалопротеин). Эти же белки способны интенсивно связываться с кальцием и участвовать в минерализации костной ткани;
- гликопротеины (щелочная фосфатаза, остеонектин);
- протеогликаны (кислые полисахариды и гликозаминогликаны – хондроитинсульфат и гепарансульфат);
- гамма-карбоксилированные (gla) протеины (остеокальцин, gla-протеин матрикса – MGP);
- факторы роста (фактор роста фибробластов, трансформирующие факторы роста, костные морфогенетические белки) – цитокины выделяемые клетками костной ткани и крови, осуществляющие местную регуляцию остеогенеза.

Неорганическая часть – в значительной части содержит кальций (35%) и фосфор (50%), образующие кристаллы гидроксиапатита – $\text{Ca}_{10}(\text{PO}_4)_6(\text{OH})_2$, имеющие размер $20 \times 5 \times 1,5$ нм и соединяющиеся с молекулами коллагена посредством неколлагеновых белков матрикса. Гидроксиапатит не единственная форма ассоциации кальция и фосфора в костной ткани. Кость содержит окта-, ди- и трикальций фосфат, аморфный фосфат кальция. Кроме этого в состав неорганического матрикса входят бикарбонаты, цитраты, фториды, соли Mg, K, Na и др.

7.2. Эмбриональный гистогенез

Развитие костной ткани (остеогистогенез) начинается и наиболее активно протекает у эмбриона (эмбриональный остеогистогенез), продолжаясь и после рождения (постнатальный остеогистогенез). Процессы постнатального гистогенеза обеспечивают рост костей в детском и подростковом возрасте. Формирование костей (как органов) завершается, в среднем, к 25 годам, однако гистогенез костной ткани при этом не

прекращается, поскольку у взрослого в физиологических условиях она подвергается постоянной внутренней перестройке.

Гистогенез костной ткани у эмбриона.

Развитие костной ткани у эмбриона может происходить двумя путями: непосредственно из мезенхимы (прямой остеогистогенез) и на месте ранее образованной хрящевой модели кости (непрямой остеогистогенез).

Развитие кости непосредственно из мезенхимы (прямой остеогенез) характерен для развития грубоволокнистой костной ткани, образующей первоначально плоские кости черепа, ключицы, конечных фаланг пальцев. Он наблюдается в первый месяц эмбриогенеза и включает три основные стадии:

1. Формирование остеогенных островков происходит путем скопления активно размножающихся клеток мезенхимы в участке развития будущей кости.

2. Дифференцировку клеток остеогенных островков и образование органического матрикса кости (остеоида). Клетки мезенхимы внутри остеогенного островка прекращают делиться и дифференцируются в остеобласты, вырабатывающие органический матрикс (остеоид). Последний состоит из коллагеновых волокон, которые в дальнейшем спаиваются вместе основным аморфным веществом (оссеомукоидом). По мере накопления образующегося остеоида клетки раздвигаются им, но сохраняют свою отростчатую форму и связи с другими клетками.

3. Обызвествление остеоида обеспечивается остеобластами путем отложения кристаллов гидроксиапатита вдоль фибрилл коллагена и секреции матричных пузырьков (см. выше). Замуровываясь в обызвествленном межклеточном веществе, остеобласты превращаются в остеоциты. Остеобласты связаны с лежащими внутри костных трабекул остеоцитами, тела которых заключены в костные полости (лакуны), а отростки проходят в костных канальцах. Остеогенные клетки-предшест-

венники постепенно дифференцируются в новые остеобласты, секретирующие межклеточное вещество на поверхности балок, а далее погружающиеся в него и превращающиеся в остециты. В некоторых участках трабекулы частично подвергаются разрушению вследствие деятельности остеокластов, дифференцировавшихся из гематогенных предшественников (Рис.36).

Формирование кости происходит благодаря слиянию трабекул друг с другом в единую сеть, промежутки которой заполнены волокнистой соединительной тканью (дифференцируется из мезенхимы) с высоким содержанием сосудов. Мезенхима вокруг формирующейся кости дает начало надкостнице, которая обеспечивает ее питание и регенерацию. Сформированная таким путем кость образована грубоволокнистой костной тканью. В дальнейшем грубоволокнистая костная ткань в большинстве участков замещается пластинчатой костной тканью. Этот процесс иногда рассматривают как четвертую (последнюю) стадию остеогенеза.

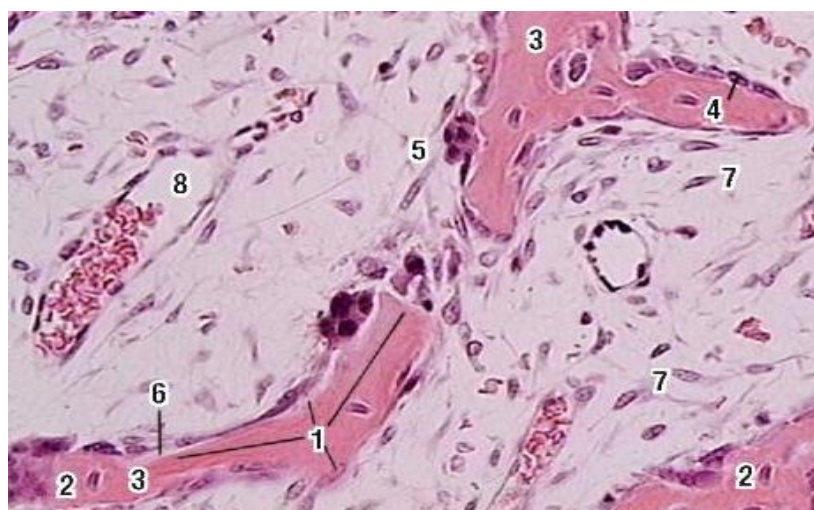


Рис. 36. Развитие кости из мезенхимы.

1 - лакуны с остеоцитами, 2 - остеобласты (активные), 3 - обызвествленное межклеточное вещество, 4 - клетки, выстилающие кость (неактивные остеобласты), 5 - остеокласт (в резорбционной лакуне), 6 - остеоид, 7 - клетки остеогенной мезенхимы, 8 - кровеносный сосуд.

Развитие кости на месте ранее образованной хрящевой модели характерен для развития подавляющего большинства костей скелета человека (длинных и коротких трубчатых, костей таза, основания черепа, позвонков). Первоначально формируется хрящевая модель будущей кости, которая служит основой для ее развития, а в дальнейшем она разрушается и замещается костью (Рис. 37). Непрямой остеогенез начинается на втором месяце эмбрионального развития и включает ряд стадий.

1. Образование хрящевой модели кости происходит из мезенхимы в соответствии с закономерностями гистогенеза хряща. Сформировавшаяся модель по форме сходна с будущей костью и отличается от нее лишь отсутствием диафизарной полости. Она образована гиалиновым хрящом, который снаружи покрыт надхрящницей и в течение определенного времени увеличивается в размерах (путем как аппозиционного, так и интерстициального роста).

2. Образование перихондральной костной манжетки начинается в середине диафиза хрящевой модели с дифференцировки во внутреннем слое ее надхрящницы остеобластов, которые приступают к продукции костного межклеточного вещества. Формирующиеся трабекулы из грубоволокнистой костной ткани образуют ажурную манжетку, которая в виде цилиндра охватывает диафиз хрящевой модели, располагаясь перихондрально (от греч. *peri* - вокруг и *chondros* - хрящ). Перихондральная кость непрерывно утолщается и разрастается от центра диафиза в сторону эпифизов. В дальнейшем она подвергается перестройке: грубоволокнистая костная ткань в ней замещается пластинчатой; остеоны образуются вокруг врастающих кровеносных сосудов, ориентированных вдоль кости. Дистрофические изменения и обызвествление хрящевой модели начинаются в центральной части диафиза в результате нарушения ее трофики. Обычно это нарушение считают следствием того, что между хрящом и питающей его путем диффузии надхрящницей разрастается

перихондральная кость, которая (как и дистрофические процессы в хряще) распространяется от центра диафиза хрящевой модели в сторону эпифизов.

Морфологические изменения хряща при нарушении его трофики. Характеризуются увеличением размера (в 5-10 раз) и округлением его клеток, которые превращаются в так называемые пузырьчатые (гипертрофированные) хондроциты.

3. Образование эндохондральной (энхондральной) кости в диафизе происходит в результате проникновения внутрь хрящевой модели остеогенных клеток. Они попадают туда вместе с мезенхимой, окружающей кровеносные сосуды. Остеогенные клетки дифференцируются в остеобласты, которые образуют кость внутри разрушающегося хряща - эндо-, или энхондрально (от греч. *endon* - внутри и *chondros* - хрящ). Область начального образования костной ткани в диафизе называется первичной точкой окостенения.

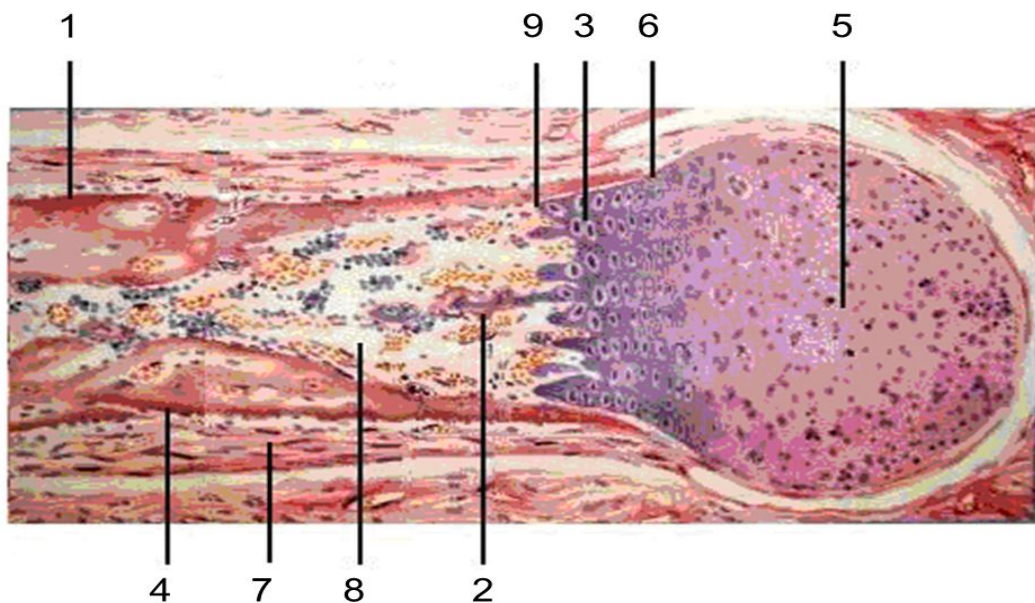


Рис. 37. Развитие кости на месте хряща - непрямой остеогенез

1 - образование перихондральной костной манжетки в области диафиза, 2 - дистрофические изменения в хряще; 3 - колонки хондроцитов. 4 - образование эндохондральной кости в диафизе. 5 - зона неизменного хряща, 6 - зона хрящевых колонок, 7 - зона обызвествленного хряща. 8 - образование костномозговой полости в центральной части диафиза, 9 - дифференцировка в остеобласты.

Разрушение эндохондральной кости в центральной части диафиза остеокластами приводит к образованию костномозговой полости, которая заполняется элементами красного костного мозга. Эндохондральная кость, имеющая пластинчатое строение, сохраняется только в области границы с обызвествляющимся и разрушающимся хрящом, остатки которого она окружает, а часто и «замуровывает».

Образование эндохондральной (энхондральной) кости в эпифизах отмечается вскоре после рождения, когда в верхних, а затем в нижних эпифизах возникают вторичные точки окостенения в результате процесса, сходного с ранее происходившим в диафизе. В дальнейшем в эпифизах формируются пластинки губчатой кости. Неизменный гиалиновый хрящ в эпифизе сохраняется только на суставной поверхности в области, прилежащей к диафизу (метафизе).

Формирование эпифизарной (метаэпифизарной) хрящевой пластинки роста происходит в результате разрастания навстречу друг другу эндохондральной кости из эпифиза и диафиза. Между ними сохраняется дисковидная пластинка роста, образованная гиалиновой хрящевой тканью, размножение клеток которой обеспечивает рост кости в длину. Строение эпифизарной хрящевой пластинки роста характеризуется зональностью.

7.3. Физиологическая регенерация костной ткани

В ходе онтогенеза индивидуума в тканях происходит постоянное изнашивание и гибель клеток – физиологическая дегенерация и замена их новыми – физиологическая регенерация. Физиологическая регенерация может быть внутриклеточной (обновление органелл) и клеточной (обновление клеток).

В костной ткани постоянно происходят два противоположно направленных процесса – резорбция и новообразование. Перестройка костной ткани осуществляется в соответствии с действующими на кость нагрузками.

Процесс ремоделирования костной ткани происходит в несколько фаз, в каждую из которых ведущую роль выполняют те или иные клетки (Рис.38).

- подготовка места будущей резорбции на поверхности кости путём освобождения её от остеогенных клеток и их предшественников, а также неминерализованного костного матрикса;

- миграция остеокластов и их фиксация на подготовленной костной поверхности;

- растворение костного минерала путём закисления среды и ферментативный лизис освободившегося органического костного матрикса остеокластами;

- после завершения резорбции костного матрикса начинаются пролиферация и дифференцировка остеогенных клеток-предшественников в эндосте, окружающем резорбционную лауну, и последующая их миграция в эту лауну;

- синтез органических компонентов межклеточного матрикса (коллагенового белка, гликозаминогликанов, гликопротеидов) и их структурирование в межклеточном пространстве, т.е. образование надмолекулярных агрегатов: коллагёновых микрофибрилл, фибрилл, волокон, структурированных протеогликанов.

Вышеописанный механизм резорбции и остеогенеза возможен в губчатом веществе костей, где могут происходить частичное или полное рассасывание костных балок, построение новых или отложение нового костного вещества на частично резорбированных балках. Новообразованное костное вещество отделено от прежнего базофильной линией склеивания. При многократных перестройках эти линии указывают на их количество и придают данной костной балке мозаичный вид.

В ходе перестройки последовательно протекают фазы остеогенеза: активации, резорбции, реверсии, формирования (остеогенеза). Содружественное функционирование клеток осуществляется механизмом

сопряжения, в основе которого лежат взаимодействия всех задействованных клеток – остеогенных, преостеобластов, остеобластов, остеоцитов, преостеокластов, остеокластов посредством локальных сигналов в виде факторов роста и других цитокинов. Одновременно в губчатом веществе всех костей скелета действуют около 15 млн. подобных клеточных групп, названных базисными (основными) многоклеточными единицами (БМЕ). Полностью цикл ремоделирования занимает около 40 дней.

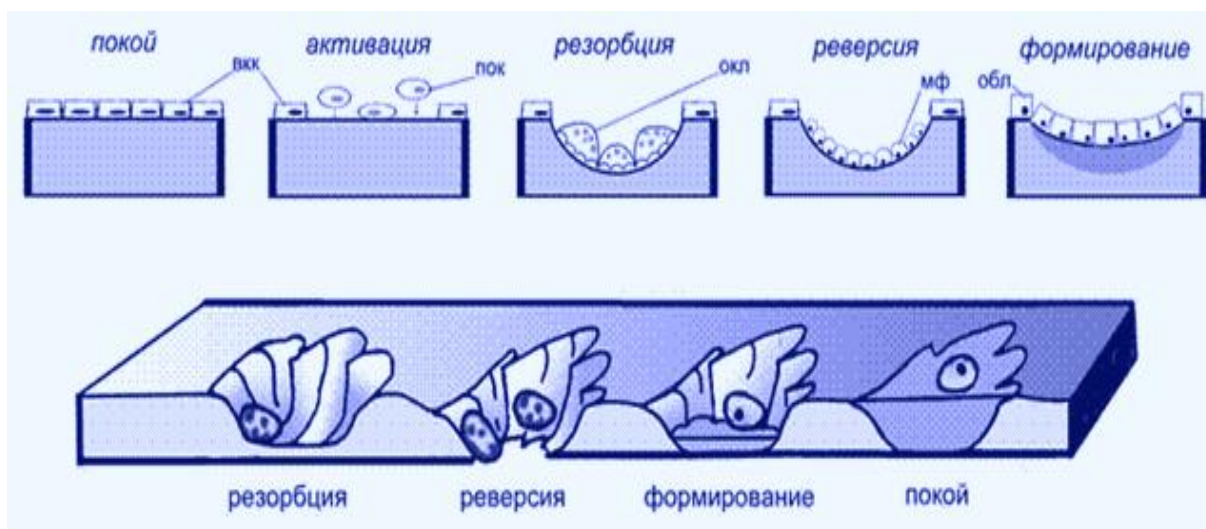


Рис. 38. Ремоделирование трабекул губчатого вещества костной ткани
 ВКК-выстилающие кость клетки; ПОК- преостеокласты; ОКЛ- остеокласты; МФ- макрофаги; ОБЛ- остеобласты.

Механизм физиологической регенерации компактного вещества кости также рассматривается с позиций функционирования базисных многоклеточных единиц. БМЕ формируются в локусе перестройки костной ткани и представляют собой группу из согласованно функционирующих клеток (Рис. 39).

БМЕ имеет форму цилиндра с двумя конусовидными вершинами, в центре которого проходит кровеносный капилляр, окруженный остеогенными клетками. Вершина цилиндра – режущий конус, выстлана остеокластами, которые разрушают компактную кость, образуя в ней

резорбционный канал. Средняя часть БМЕ – реверсивная зона, представляет собой резорбционную полость, выстланную клетками типа макрофагов и сменяющими их преостеобластами. Дистальный отдел БМЕ – замыкающий конус, выстлан остеобластами, которые заполняют резорбционный канал concentрически располагающимися костными пластинками. Подсчитано, что одновременно в компактном веществе функционирует порядка 20 млн. БМЕ. По существу концепция БМЕ отражает формирование новых остеонов на месте старых. Некоторые авторы склонны рассматривать БМЕ как надклеточную форму интеграции и функционирования клеточных ассоциаций – гистион.

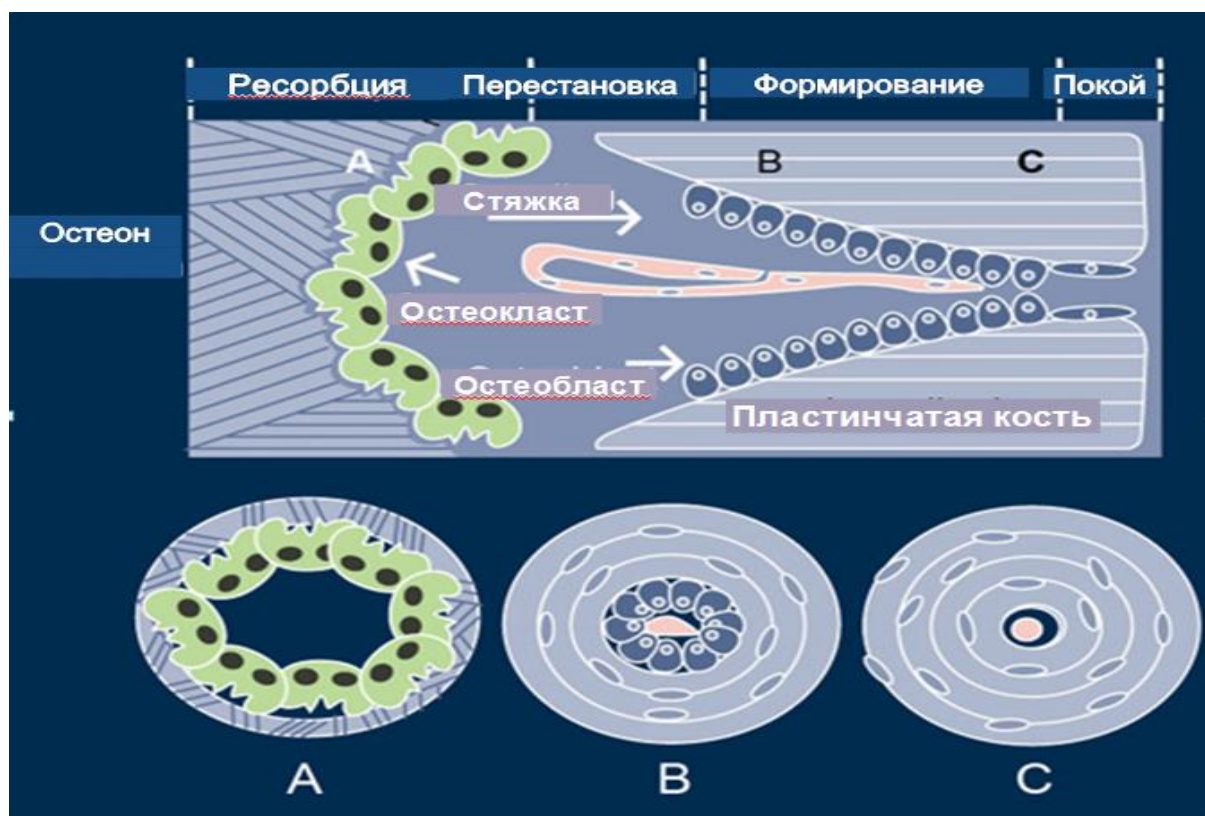


Рис. 39. Фазы деятельности базисных многоклеточных единиц

Системная регуляция осуществляется гормонами и веществами с гормоноподобным действием. Предполагается, что гормоны способны стимулировать экспрессию остеобласт-специфичных генов. Среди основных системных факторов регуляции остеогенеза наиболее изучены ПТГ, половые гормоны; накапливаются сведения о действии метаболитов

витамина D, кальцитонина, глюкокортикоидов, тиреоидного гормона, ретиноидов.

7.4. Возрастные и половые особенности остеогенеза

Общие закономерности:

- Образование костной ткани и формирование костей начинается в эмбриональном периоде и продолжается в течение всей жизни.
- Период активного остеогистоорганогенеза длится до 20 – 25 лет (процессы гистогенеза костной ткани и костеобразования преобладают над их резорбцией).
- Период стабилизации костеобразования продолжается от 20 до 40-50 лет (костеобразование и резорбция находятся в сбалансированном состоянии).
- Период угасания костеобразования и редукции костной ткани начинается с 50 лет и старше (интенсивность костеобразования меньше чем резорбция).
- На всех этапах большое значение имеет алиментарный фактор и активность образа жизни.
- У новорожденных детей – имеет место слабая минерализация костных пластинок, относительно широкий слой компактного вещества (особенно в трубчатых костях), толстая надкостница с большим количеством остеобластов и узкий костномозговой канал.
 - В первое полугодие жизни усиливается резорбция со стороны костномозгового канала, компактный слой истончается.
 - В первые десять лет жизни ребенка в трубчатых костях преобладают процессы поднадкостничного костеобразования (рост кости в ширину), метэпифизарного хондроостеогенеза (рост кости в длину) и резорбции со стороны костного канала.
 - Физические нагрузки в молодом и зрелом возрасте активизируют

костеобразование, однако, хроническое механическое перенапряжение может усилить процессы резорбции.

- Эстрогены (стероидные половые гормоны) тормозят функцию остеокластов, в климактерическом периоде продукция этих гормонов у женщин снижается более интенсивно, чем у мужчин. Поэтому процессы резорбции костной ткани у женщин с возрастом протекают активнее.

- Процессы резорбции усиливаются при беременности, малоподвижном образе жизни, гормональных дисбалансах, хронических соматических заболеваниях и др.

7.5. Репаративный остеогенез

Восстановление тканей после повреждения называется репаративной регенерацией. Согласно единому мнению ученых и врачей разработка эффективного лечебного комплекса переломов возможна только на основе конкретных и детальных знаний морфологических, биохимических и биофизических изменений в зоне регенерирующей кости.

Переломы – это нарушение целостности кости. Переломы бывают: травматические, которые возникают в результате внезапного воздействия значительной механической силы на кость, и патологические, возникающие в измененной патологическим процессом кости при незначительной травме или спонтанно. Среди больных с травматическими переломами около 55 % приходится на возраст 21 – 50 лет.

При переломе обе части разъединенной кости называются отломками или фрагментами. Более мелкие фрагменты в зоне перелома – осколки.

Переломы могут быть закрытые (целостность покровов сохранена) и открытые (в зоне перелома есть рана, через которую кость может инфицироваться).

Механизм возникновения переломов – живая человеческая кость – это твердое тело со сравнительно низким пределом прочности. Если действие внешней силы не превышает пределов упругости кости, она кратковременно деформируется и затем принимает свою первоначальную форму. При переломе нарушается целостность мягких тканей, как под действием внешней травмы, так и за счет сместившихся отломков. При этом возникает: 1. Отек и кровоизлияние в ткани, 2. Деформация в месте перелома, 3. Локальная болезненность, 4. Нарушение функции конечности или другого поврежденного органа.

Различают консервативные и оперативные методы лечения. К консервативным относятся: репозиция отломков (сопоставление), фиксация отломков (иммобилизация), вытяжение (с целью репозиции и фиксации). В ряде случаев репозицию отломков производят оперативно.

Заживление переломов – процесс многоступенчатый и интересен тем, что в ходе его идет возврат к процессу эмбрионального гистогенеза. В итоге образуется костная мозоль – регенеративное тканевое образование, обеспечивающее соединение костных фрагментов, что зависит от особенностей кровоснабжения кости. Источником костеобразования являются недифференцированные клетки (производные мезенхимы), которые располагаются в костномозговой полости, в межбалочных пространствах губчатого вещества, в сосудистых каналах, а также камбиальные клетки надкостницы.

Особенности структуры костной мозоли зависят от ряда условий: какая кость повреждена, полный перелом или трещина, от степени сопоставления отломков, наличия или отсутствия их взаимной подвижности.

Ключевыми процессами, лежащими в основе регенерации, является биосинтез белков.

Первая стадия регенерации кости – катаболизм тканевых структур. Дифференцировка. Пролиферация клеток. Целостность кости нарушена,

произошел разрыв надкостницы, костного вещества, включая гаверсовы каналы, эндоста, костного мозга, а также соединительно тканых структур, мышцы, повреждение кровеносных и лимфатических сосудов, нервов. Клетки костных фрагментов находятся в состоянии паранекроза. Окружающие ткани и костные фрагменты пропитаны кровью.

На данном этапе происходят два основных момента:

1. Изменение окислительно – восстановительных процессов, нарастание гипоксии и протеолиза тканей в результате нарушения кровотока (распад, деградация комплекса ГАГ и белков, основного вещества и волокнистых структур, высвобождение гистамина, серотонина и др. веществ).
2. Накопление продуктов деградации, которые влияют на процесс регенерации. Эти вещества оказывают прямое индуцирующее действие на различные клетки, стимулируют пролиферацию, индуцируют клетки на утилизацию веществ.

Микроскопически выявляются следующие изменения: В надкостнице идет бурная пролиферация и дифференцировка клеток. Периост утолщается и приобретает вид каплевидного наплыва в результате пролиферации фибробластоподобных и малодифференцированных остеогенных клеток, которые трансформируются в остеобласты. Они начинают синтезировать межклеточное вещество.

В зоне между фрагментами выявляется гематома в результате разрушения ряда сосудов (Рис. 40). В других сосудах - застой крови, что приводит к нарушению доставки веществ. Из расширенных сосудов происходит миграция лейкоцитов. Эти признаки указывают на наличие асептического воспаления.

Стадия образования тканевых структур. В ее основе лежит дифференцировка клеток, это зависит от уровня поступления питательных веществ, оксигенации, доставки витаминов, гормонов и БАВ в зону

повреждения. Малодифференцированные клетки дифференцируются в остеобласты, либо в хондробласты. Клеточный пролиферат заполняет зону повреждения быстрее, чем развивается сосудистая сеть, поэтому образуется 3 типа тканей: фибробластическая, хондроидная (по типу гиалинового хряща) – она растет быстрее других и остеоидная.

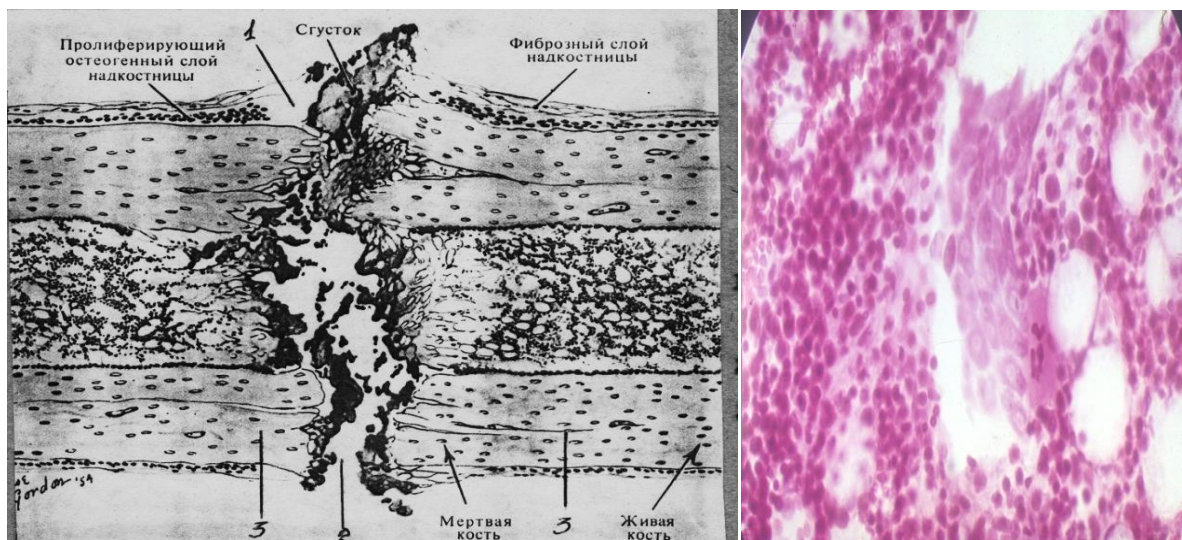


Рис. 40. Первая стадия регенерации кости

В этой стадии морфологическая картина следующая: периостальная ткань состоит из остеоидной и новообразованной грубоволокнистой костной ткани в виде каплевидного наплыва:

Тонкие костные балки покрыты рядами остеобластов. Новообразованная кость неравномерными полями распространяется к линии повреждения. Снаружи к концам эпифизов прилегает хондроидная ткань. В межбалочных промежутках - рыхлая фиброзная ткань. В периосте начинается очаговая минерализация коллагеновых фибрилл. Эндостальная зона регенерата – узкая полоска из остеоидных и новообразованных костных балок, соединенных с эндостом.

Межфрагментная зона вся заполнена хондроидной тканью, которая проникает в зону эндоста и заполняет все пространство на ширину костномозгового канала. Эти участки хондроидной ткани со стороны периоста окружены остеоидной тканью в виде очагов (Рис. 41). То есть во

второй стадии заживления преобладают процессы биосинтеза, наиболее развита хондронидная ткань в межфрагментарном промежутке.

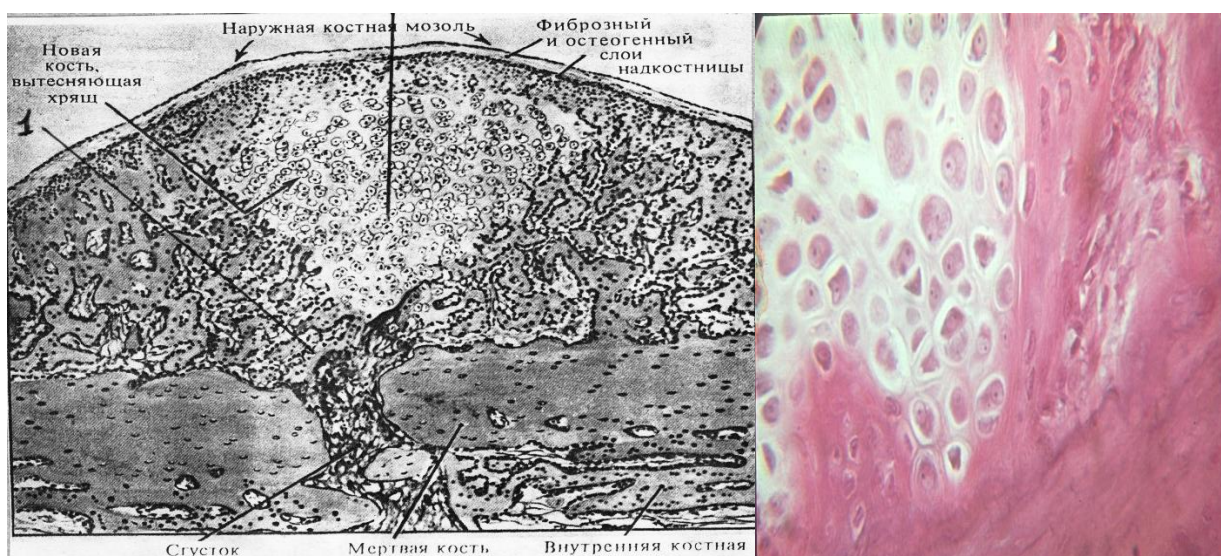


Рис.41. Стадия образования тканевых структур.

Третья стадия регенерации кости – образование ангиогенной костной структуры.

- Полное восстановление и нормализация сосудистого снабжения регенерата кости.
- Минерализация белковой основы регенерата. Микроскопическая картина при этом следующая: концы фрагментов соединены сетью костных трабекул из грубоволокнистой (местами) и пластинчатой костной ткани.

К концу третьей стадии массивные костные балки, сливаясь, образуют вещество с обширными межбалочными пространствами и широкими гаверсовыми каналами первичных остеонов. Надкостница без разграничения слоев. Поверхность кортикального слоя неровная. Здесь множество лакун и узкие участки отложения грубоволокнистой и пластинчатой костной ткани. В костномозговом канале балки истончены, между ними жировая ткань, формирующая костный мозг. На данной стадии устанавливается определенное соотношение процесса костеобразования и костеразрушения в различных участках регенерата.

Факторы, определяющие соотношение этих процессов:

1. Механические силы нагрузки и уровень минерализации.
2. Васкуляризация регенерата.

Таким образом, для 3 – ей фазы восстановительного процесса в кости характерно преобладание биохимических процессов, направленных на минерализацию регенерата, хотя есть зоны костеразрушения. Дефицит минералов в зоне регенерации пополняется за счет переноса их из различных участков скелета.

Обнаруживается новообразованный кортикальный слой, восстановленный костномозговой канал, т.е. определяется исходная структура кости.

Микроскопически: надкостница дифференцирована на 2 слоя – наружный фиброзноклеточный и внутренний камбиальный. Далее располагается наружная генеральная пластинка. В компактном веществе различные типы остеонов и несколько хаотично расположенных гаверсовых каналов. За счет клеток надкостницы, гаверсовых систем и эндоста продолжается окончательное моделирование кости в зоне повреждения. Это может продолжаться от 5 – 6 месяцев до 2 – 3 лет. Окончанием этой стадии служат процессы перестройки и резорбции избыточного регенерата кости. В ходе этого процесса механическая крепость костной спайки нарастает, формируются пластинчатые структуры, т.е. происходит восстановление анатомической целостности и функции кости. Кость приобретает нормальные химические и физиологические параметры, восстанавливаются клеточно – тканевые взаимоотношения и функции.

Вторичное заживление травматического перелома, о котором говорили выше – это наиболее распространенный в клинической практике тип сращения и зависит от того, сохраняют ли подвижность отломки кости при диафизальном переломе (диастаз между ними не более 2 – 3 см – лечат с помощью гипсовой повязки). В таких условиях сначала образуется сосудистая хрящевая ткань, на ее основе происходит энхондральное

костеобразование, а затем формируется костная мозоль. Хорошее развитие периостальной мозоли обездвиживает отломки. При этом в разные сроки (но не ранее 6 – 8-ой недели и до нескольких месяцев) после перелома формируется окончательная костная мозоль.

В условиях устойчивости костных отломков и незначительных посттравматических повреждений костных сосудистых сетей, сразу формируется костное сращение с эндостальной и небольшой периостальной мозолью. Сроки сращения – 2 – 4 недели. Так происходит первичное заживление. Сращение несложного закрытого перелома бедренной кости у младенца наступает в течение 1 месяца, у подростков 15-ти лет через 1,5 – 2 месяца; у 30-летнего мужчины через – 2,5 – 3 месяца; у 50 – 60-летнего через 3 – 4 месяца.

В зависимости от точности сопоставления отломков костей, надежного и постоянного их обездвиживания, при сохранении источников регенерации и прочих равных условиях наблюдаются различия в васкуляризации костной ткани. Выделяют 3 вида репаративной регенерации костной ткани: по типу первичного, первично-задержанного и вторичного сращения костных отломков. 1. Сращение костей по первичному типу происходит при наличии небольшого диастаза (50— 100 мкм) и полном обездвиживании сопоставленных отломков костей. Сращение отломков наступает в ранние сроки путем непосредственного формирования костной ткани в интермедиальном пространстве.

В диафизарных отделах костей на раневой поверхности отломков образуется скелетогенная ткань, продуцирующая костные балки, что приводит к возникновению первичного костного сращения при малом объеме регенерата. При этом в регенерате на стыке костных концов не отмечается образования хрящевой и соединительной тканей. В этот период образуется первичная мозоль.

Первично-задержанный тип сращения имеет место при отсутствии щели между прочно фиксированными неподвижными костными

отломками и характеризуется ранним, но лишь частичным сращением в области сосудистых каналов при внутриканальном остеогенезе. Полному интермедиарному сращению отломков предшествует резорбция их концов.

В случае многооскольчатых переломов, при наличии диастаза между отломками консолидация происходит путем вторичного сращения с образованием массивного костного регенерата (костной мозоли). Фаза ранних посттравматических изменений - обусловленных повреждениями тканей, нарушением кровообращения с гибелью остеоцитов по обе стороны от линии перелома уже через 2 суток.

Фаза регенерации - со вторых суток клетки источники костной регенерации начинают пролиферировать. Вначале постепенно формируется периостальная часть костного регенерата, образуя к седьмым суткам отчетливую манжетку вокруг костных отломков, которая стабилизирует перелом. Параллельно происходит медленное вращение кровеносных капилляров в регенерат. Если кровоток недостаточен, то клетки центральных участков регенерата дифференцируются в устойчивую к гипоксии гиалиновую хрящевую ткань, которая в дальнейшем замещается костной.

Фаза функциональной адаптации. Окончательное костное сращение подразумевает перестройку мозоли и восстановление органоспецифической структуры кости, которое может продолжаться до года и более. При вторичном типе сращения, когда вследствие неудовлетворительного сопоставления и фиксации отломков имеются подвижность между ними и травматизация новообразованного регенерата, костная мозоль формируется главным образом со стороны периоста, проходя десмальную и энхондральную стадии. Периостальная костная мозоль обездвиживает отломки, и только затем происходит сращение непосредственно между ними.

Среди общих факторов нужно отметить возраст больного, его физическое и нервно-психическое состояние, конституцию, функцию эндокринной системы, обмен веществ, питание и другие.

Клинические наблюдения показывают, что скорость восстановления кости после перелома в разных возрастных группах неодинакова. Чем моложе человек, тем быстрее наступает у него сращение костей. У детей сращение происходит значительно скорее, чем у взрослых. Замедленное сращение переломов, наблюдается при расстройствах функции эндокринных желез и нарушениях обмена веществ, при авитаминозе, диабете, лучевой болезни, а также в период беременности и лактации. По наблюдениям, замедленное восстановление кости отмечается у лиц с выраженной анемией и гипопропротеинемией.

В среднем при простом переломе соединение отломков грануляционной тканью происходит в течение нескольких недель, первичной мозолью - 2-3 месяца, консолидация перелома - 4-5 месяцев.

Неправильно было бы считать, что в репаративной регенерации ткани участвуют порознь, что каждая из них играет самостоятельную роль. «Заживление костного перелома идет за счет жизнедеятельности всего костного органа в целом, а процессы, совершающиеся в его составных частях, гармонически сочетаются со структурными и функциональными особенностями поврежденной части костной системы».

8. МЫШЕЧНЫЕ ТКАНИ И ИХ РЕГЕНЕРАЦИЯ

8.1. Характеристика поперечно-полосатой мышечной ткани

Мышечными тканями называют ткани, различные по строению и происхождению, но сходные по способности к выраженным сокращениям. Основная динамическая функция мышц – обеспечить подвижность путем сокращения и последующего расслабления. При сокращении мышц осуществляется работа, связанная с превращением химической энергии в

механическую. Мышечная ткань человека составляет 40–42% от массы тела. Различают три типа мышечной ткани: скелетную (Рис. 42), сердечную и гладкую мышечную ткань.

Основные морфологические признаки элементов мышечных тканей: удлиненная форма, наличие продольно расположенных миофибрилл и миофиламентов — специальных органелл, обеспечивающих сократимость, расположение митохондрий рядом с сократительными элементами, наличие включений гликогена, липидов и миоглобина.

Развитие поперечнополосатой мускулатуры связано с существованием стволовых клеток. Миогенные стволовые клетки путем симметричного и асимметричного деления формируются в коммитированные предшественники. Коммитированные клетки проходят несколько делений с образованием терминально дифференцированных клеток. Выделяют следующие стадии стрิโอмиогистогенеза: миобластическую (клеточную), миосимпластическую, стадию миотуб (мышечных трубочек, миотубул), молодых и зрелых мышечных волокон.

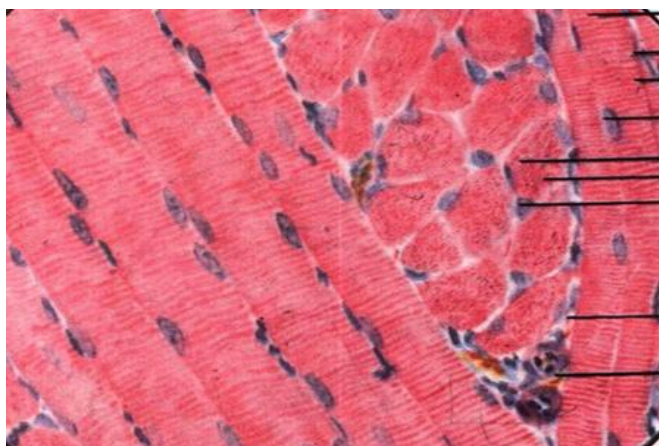


Рис. 42. Поперечнополосатая мышечная ткань (Н. В. Бойчук, 2008¹³)
1 – продольный срез волокна
2 – поперечный срез волокна
3 – ядро мышечного волокна
4 – ядро миосателлита
5 – эндомизий

Несмотря на единый источник образования, в эмбриональном гистогенезе поперечнополосатой мускулатуры, пути развития клеточной и симпластической популяций в стрิโอмиогистогенезе различны. Клеточный компонент — миосателлиты (сателлиты) — это одноядерные

¹³ Бойчук Н.В., Исламов Р.Р., Кузнецов С.Л., Чельшев Ю. А. Гистология. Атлас для практических занятий. Учебное пособие. - М.: 2008. – 160 с.

малодифференцированные клетки, расположенные под базальной мембраной мышечного волокна или его предшественников, способные к митозу и участвующие в обновлении мышечных волокон и их новообразовании путем слияния с волокнами на разных стадиях гистогенеза. В настоящее время выделяют две разновидности сателлитов. Одни клетки имеют богатые гетерохроматином ядра, узкую кайму цитоплазмы вокруг них и филаментозные структуры из сократимых белков. Эти клетки рассматриваются как более дифференцированные. Другая разновидность сателлитов имеет более светлые ядра, более широкую кайму цитоплазмы и меньшее содержание сократимых белков, а также выраженные гранулярный эндоплазматический ретикулум (ГЭР) и аппарат (комплекс) Гольджи. Эти клетки считаются менее дифференцированными.

По прошествии нескольких митозов потомки стволовых клеток - коммитированные полустволовые клетки, называемые также промиобластами, становятся источниками обоих компонентов мышечного волокна и составляют пролиферативный пул соматической мышечной ткани. Промиобласты формируют клоны первых терминально дифференцированных клеток, не способных к синтезу ДНК, - инициальных миобластов. Эти клетки становятся центрами формирования первых миосимпластов. Не способные к митозу инициальные миобласты легко сливаются друг с другом и образуют сначала симпласты, затем миотубулы и мышечные волокна.

С появлением симпластов и особенно миотуб вблизи них становятся различимыми одноядерные клетки, представляющие собой другой клон промиобластов, детерминированный на формирование сателлитов. В период образования сарколеммы сателлиты оказываются в непосредственной близости от симпластов, их плазматические мембраны сближаются, и оба типа мышечных элементов оказываются покрытыми общей базальной мембраной. Развивающаяся базальная мембрана

покрывает снаружи как миосателлитоциты, так и симпластическую часть волокна. Так две структуры объединяются в единую структурно-функциональную единицу, состоящую из специализированной на сокращении симпластической части и камбиальной — клеточной.

В дальнейшем, в связи с миофибриллогенезом ядра симпласта постепенно перемещаются на периферию, а миофибриллы занимают центральную часть. Возникает молодое мышечное волокно. При этом уменьшается пролиферативная активность миосателлитоцитов, изменяется их структура: ядро уплотняется за счет появления гетерохроматина, цитоплазма обедняется органеллами, клетка уплощается и переходит в состояние пролиферативного покоя. Промиобласты в результате дивергентной дифференцировки дают начало симпластическому и клеточному (миосателлитоциты) дифферонам. Развитие этих дифферонов протекает в единстве, в результате чего формируется клеточно-симпластическая система, а именно мышечное волокно.

Симпластическая часть волокна развивается в результате слияния одноядерных миобластов на стадии закладки мышцы. Это клетки со слабо базофильной цитоплазмой, немногочисленными органеллами. Рецепторно-трансдукторная система миобластов позволяет узнавать другие миобласты, выстраиваться в цепочку, сливаться и формировать первые миосимпласты. В дальнейшем в периферической части миосимпласта синтезируются актиновые и миозиновые филаменты, которые объединяются в поперечно-исчерченные миофибриллы. Миосимпласт удлиняется, дифференцируется в мышечную трубочку. В последней продолжается синтез сократительных белков, увеличивается число миофибрилл, органелл. Кроме того, миосателлитоциты, которые прилежат к покровной системе миосимпласта или мышечной трубочки, интенсивно размножаются и после митоза одна из дочерних клеток сливается с симпластической частью формирующегося мышечного волокна. Этим механизмом обеспечивает оптимальное ядерно-саркоплазматическое отношение для контроля синтеза белков.

Вблизи первой генерации мышечных волокон, сформированных при участии инициальных миобластов, начинается образование новых симпластов второй генерации из промиоцитов. Последние находятся в состоянии пролиферативного покоя и чувствительны к экзогенным воздействиям. Количество ядер в симпластах нарастает не только за счет слияния промиоцитов, но и в результате слияния с симпластами сателлитоцитов. С возрастом количество сателлитоцитов уменьшается и снижается их пролиферативная активность.

Способность мышц к регенерации как составных частей органов была известна давно и у позвоночных, и у беспозвоночных.

При пересадке небольших мышц сателлиты оказываются жизнеспособными как по периферии, так и в центральных частях трансплантата и участвуют в регенерации мышц. В трансплантатах крупных мышц их центральные участки некротизируются вместе с сателлитами и масса вторичных мышечных волокон составляет лишь около половины всей мышцы. При подшивании нерва в пересаженную мышцу он прорастает в формирующийся регенерат с образованием синапсов.

Способность мышцы к регенерации после повреждения и трансплантации объясняется ее возможностью к самообновлению, т.е. физиологической регенерации, осуществляемой в течение жизни организма. Сателлиты в обоих случаях служат источником образования миобластов.

Физиологическая регенерация осуществляется за счет размножения сателлитов.

1. При атрофии соматической мускулатуры, возникающей вследствие гипокинезии, голодания или деинервации мышечные волокна истончаются, исчезает поперечная исчерченность (продольная сохраняется дольше), часто может происходить расщепление волокон.

Межуточная соединительная ткань в местах атрофии, как правило, разрастается, иногда происходит замещение мышечной ткани жировой. Примерами наследственно обусловленной атрофии, вызванной нарушением иннервации, могут быть амиотрофический латеральный склероз и злокачественная миастения.

2. При дистрофии обычно не вся мышца поражается патологическим процессом, а степень выраженности изменений бывает разной в различных частях мышцы. Возможна компенсация поврежденной ткани путем регенерации (Рис.43). Примером дистрофических нарушений скелетных мышц может служить мышечная дистрофия Дюшенна.

3. Некроз поперечнополосатой мускулатуры может быть отнесен к коагуляционному или колликвационному. Вокруг участков некроза часто можно наблюдать жировую дистрофию и липоматоз (отложение жира в самой мышечной ткани), а также отложение извести (Рис. 43, 44).

4. Гипертрофия соматической мускулатуры наблюдается при ее тренировках, прекращение которых ведет к атрофическим изменениям и замещению мышечных волокон жировой тканью. В мышцах нижних конечностей при венозном полнокровии часто развивается гипертрофия мышечных волокон, которая затем может смениться атрофией.

При развитии функциональной гипертрофии мышц доминирует следующая последовательность событий: Увеличение нагрузки на мышцы —> активация пролиферации миосателлитоцитов —> увеличение числа ядер в мышце —> синтез РНК на новых ядрах —> синтез новых сократительных структур —> гипертрофия мышц.

Первым шагом к восстановлению целостности поврежденной мышцы служит врастание разветвлений кровеносных сосудов в ишемическую зону мышц. До наступления васкуляризации мышца остается в состоянии ишемического некроза. Если состояние ишемии слишком затягивается, мышца обычно разжижается.

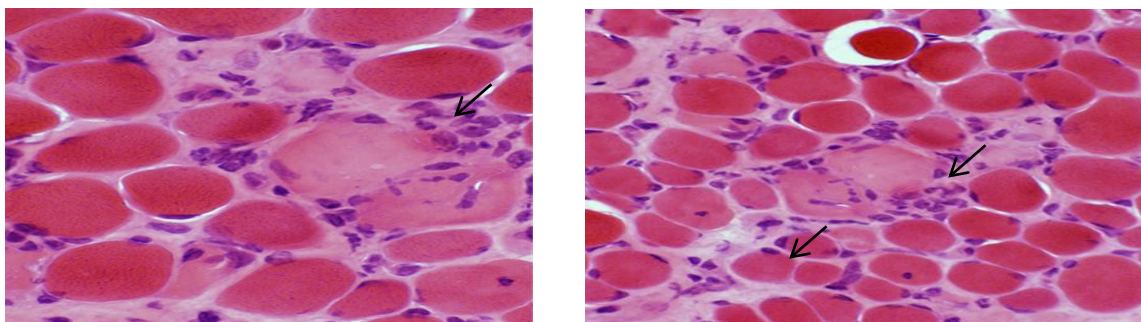


Рис. 43. А, Б. Поперечно-полосатая мышечная ткань.
 А. - увеличенная соединительная ткань эндомизия (↙)
 Б. - некроз (н) и регенерация мышечного волокна (↘)

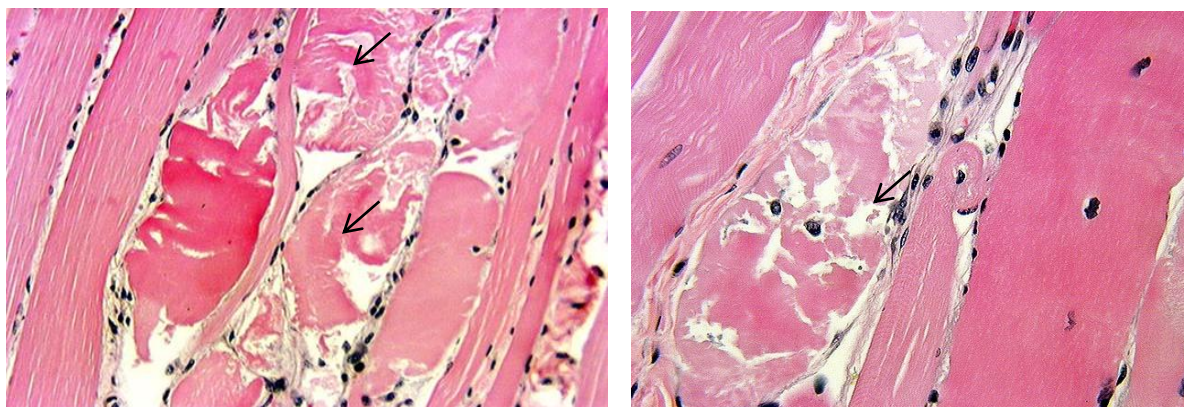


Рис. 44 А, Б. Поперечно – полосатая мышечная ткань.
 А. - межрёберная мышца, с фиброзом эндомизия, редким разрывом волокон.
 Б. - выявляются зоны с централизацией ядер волокон мышечной ткани. Нарушение структуры волокон: различный размер, гиперзаконтрактованность. Участки регенерации мышечных волокон и центральный некроз волокон (↙).

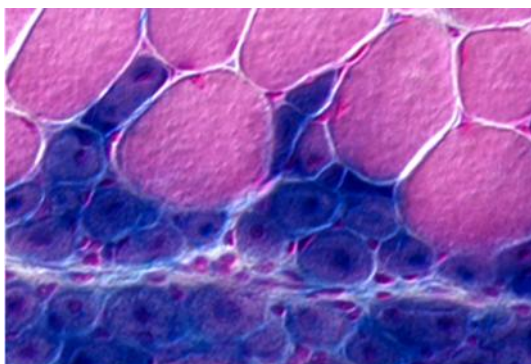


Рис. 45. Поперечно-полосатая мышечная ткань.
 Поперечное сечение мышечной ткани задней конечности спустя пять дней после травмы. Неповреждённые клетки сверху и окрашены в красный цвет. Синие мышечные клетки регенерируют, и они сформировались из стволовых мышечных клеток.

Почти в любой области, где имеется большая масса регенерирующих мышц, обычно выявляются тонкие тяжи мышечных волокон, простирающиеся от восстановленной мышцы к окружающим тканям. Эти тяжи неизменно ориентированы так, чтобы содействовать передаче напряжений от одной мышцы к другой (Рис. 45).




Рис.45.Регенерация поперечнополосатой мускулатуры при значительном повреждении (Р.К. Данилов, 2011¹⁴)

I — через базальную мембрану (1) проходят макрофаги (2) в зону повреждения волокна (3) и фагоцитируют разрушенный участок (4); II — спустя 3—4 дня в зоне некроза накапливаются мышечные ядра (5). Они перемешаются в выступы (6), направляясь навстречу друг другу, и волокна сливаются; III — сначала ядра имеют центральное положение; IV — через 2 недели ядра размещаются на периферии волокна; V — сателлиты (5) после очистки макрофагами (1) зоны повреждения не делятся; VI — через 3—4 дня сателлиты начинают митозировать (5); VII — некротическая зона заполняется молодыми миобластами (сателлитами) (6), клетки сливаются, VIII — образование симпласта с ядрами посередине (мышечные трубочки); IX — ядра перемешаются на периферию волокна.

¹⁴ под ред. Р.К. Данилова. Руководство по гистологии. - СПб.: СпецЛит: 2011.- Т. 1. - 831 с.

Мышечные волокна, регенерация которых проходит в условиях натяжения, удлиняются больше, чем волокна, регенерирующие при меньшей степени натяжения. Удлинение, по-видимому, осуществляется путем появления дополнительных саркомеров на концах мышечных волокон практически так же, как при нормальном росте.

Когда кровоснабжение восстанавливается, в мышцу вторгаются макрофаги, которые полностью удаляют исходные разрушенные мышечные волокна. Результатом взаимодействия между поврежденной мышцей, макрофагами и разветвлениями кровеносных сосудов является плавный переход между дегенерирующей и регенерирующей мышцей (Рис. 46).

Эти трансплантаты дегенерируют, спонтанно васкуляризируются и затем регенерируют. Хотя их функциональная масса меньше, чем у трансплантатов *musculus gracilis* с сосудистым анастомозом, они очень хорошо включаются в общую систему.

Условиями восстановления соматической мускулатуры являются: натяжение, нервная связь, взаимодействие между мышечной и соединительной тканью должны быть оптимальными, приближаясь к тем, которые проявляются в эмбриональном гистогенезе мышц, в течение эмбрионального развития.

8.2. Характеристика гладкой мышечной ткани

Гладкий миоцит – веретеновидная клетка длиной 20 – 500 мкм, шириной 5 - 8 мкм (Рис. 47). Ядро палочковидное, находится в ее центральной части. Когда миоцит сокращается, его ядро изгибается и даже закручивается. Органеллы общего значения, среди которых много митохондрий, сосредоточены около полюсов ядра (в эндоплазме). Аппарат Гольджи и гранулярная эндоплазматическая сеть развиты слабо, что свидетельствует о малой активности синтетических функций. Рибосомы в большинстве своем расположены свободно.

Миоциты объединяются в пучки, между которыми располагаются тонкие прослойки соединительной ткани. В эти прослойки вплетаются ретикулярные и эластические волокна, окружающие миоциты. В прослойках проходят кровеносные сосуды и нервные волокна. Терминалы последних оканчиваются не непосредственно на миоцитах, а между ними. Поэтому после поступления нервного импульса медиатор распространяется диффузно, возбуждая сразу многие клетки. Гладкая мышечная ткань мезенхимного происхождения представлена главным образом в стенках кровеносных сосудов и многих трубчатых внутренних органов, а также образует отдельные мелкие мышцы. Гладкая мышечная ткань в составе конкретных органов имеет неодинаковые функциональные свойства. Это обусловлено тем, что на поверхности органов имеются разные рецепторы к конкретным биологически активным веществам.

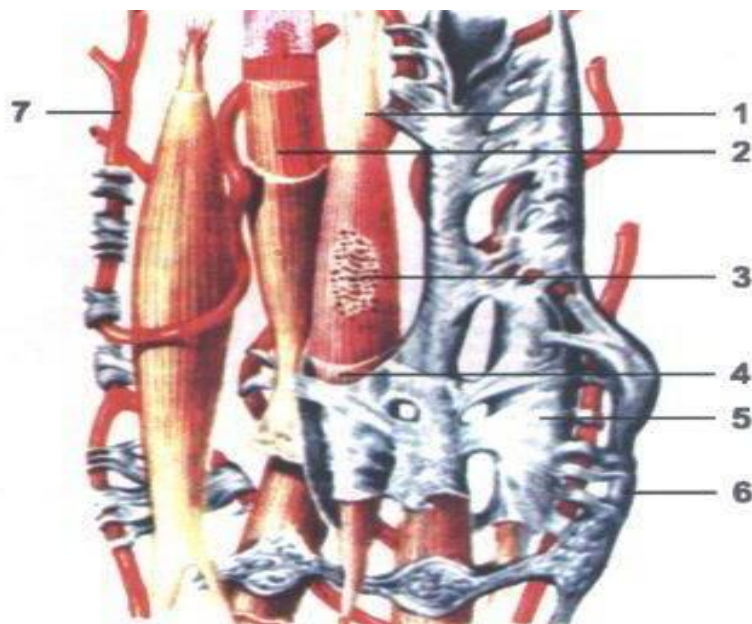


Рис.47.
Гладкая мышечная ткань.
(В.Л. Быков,
С.И. Юшканцева, 2013¹⁵)
1.- миоцит
2.- миофибриллы в саркоплазме
3.- ядро миоцита
4.- сарколемма
5.- эндомизий
6. - нерв
7. - кровеносный капилляр

Гладкомышечная ткань развивается главным образом из спланхнотомов, из которых происходит выселение мезенхимных клеток. В лейомиогенезе, дифференцирующиеся одноядерные клетки длительно совмещают синтез ДНК и митоз с миофибриллогенезом. В эмбриональном

¹⁵ В.Л. Быков, С.И. Юшканцева. Гистология, цитология и эмбриология. Атлас: учебное пособие. - М.: 2013. – 296 с.

гистогенезе трудно отличить недифференцированный предшественник фибробластов от лейомиоцитов. По мере развития размеры гладких миоцитов и число миофиламентов в них возрастают. Пролиферативная активность в ходе развития лейомиоцитов снижается, а продолжительность клеточного цикла увеличивается.

В эмбриональном гистогенезе источником образования лейомиоцитов являются малодифференцированные мезенхимные предшественники. В динамике специфической дифференцировки лейомиоциты проходят этапы премиобласта, миобласта, дифференцирующихся и дифференцированных миоцитов (лейомиоцитов). Дифференцировка проявляется в образовании у лейомиоцитов сократительного аппарата (миофиламенты, кортикальные везикулы, прикрепительные полосы, плотные тельца), а также межклеточных соединений, обеспечивающих интеграцию лейомиоцитов в кластеры. Происходит изменение синтеза белка в цитоплазме этих клеток, замена виментиновых филаментов на десминовые (не во всех органах), появление миозиновых филаментов. К кластерам подрастают нервные волокна.

В постэмбриональном гистогенезе гладкой мышечной ткани происходит дальнейшее снижение индекса синтезирующих ДНК клеток, относящихся к малым лейомиоцитам (малодифференцированным предшественникам). Часть малых лейомиоцитов представляет собой растущие, активно синтезирующие белок клетки. Происходит увеличение средних размеров гладких миоцитов. Проявлением тканевой дифференцировки можно считать формирование гетероморфии. Далее происходят стабилизация морфометрических характеристик лейомиоцитов и установление постоянного соотношения в ткани их различных субпопуляций. Образование локальных нервно-мышечных контактов происходит в постнатальном гистогенезе за счет вставания отдельных безмиелиновых пучков нервных волокон в промежутки между гладкими миоцитами.

В дефинитивной мышечной ткани различают субпопуляции малых, средних и больших лейомиоцитов. Субпопуляция малых лейомиоцитов характеризуется наиболее высокой пролиферативной активностью. Часть этих клеток может быть отнесена к малодифференцированным предшественникам. Другая часть малых лейомиоцитов активно синтезирует белки и способна увеличиваться в размерах. Средние лейомиоциты в зависимости от функционального состояния могут быть светлыми или темными. Первые — релаксированные, а вторые — сокращенные. Это наиболее представительная и стабильная популяция. Большие миоциты являются самыми малочисленными. В них не наблюдается полиплоидии ядер. Они отличаются высокой чувствительностью к повреждающим факторам, сохраняют способность к однократному делению и представляют собой терминальное звено метаболического дифферона. Интеграция миоцитов и их различный уровень реактивности в популяции обуславливают высокую пластичность всей системы.

Гладкомышечные клетки (прежде всего малодифференцированные) способны делиться митозом, за счет чего происходит постоянное обновление клеточного состава гладких мышц и постоянная их перестройка в ряде органов (матка, сосуды и др.). Подобно фибробластам, гладкомышечные клетки способны образовывать межклеточное вещество (Рис.48).

Гладкая мышечная ткань висцерального и сосудистого видов обладает значительной чувствительностью к воздействию экстремальных факторов. Для гладкой мышечной ткани характерна выраженная физиологическая и репаративная регенерация, которая проявляется как, в основном, в форме компенсаторной гипертрофии, так и клеточной регенерации. Камбием для нее служат стволовые и адвентициальные клетки рыхлой соединительной ткани.

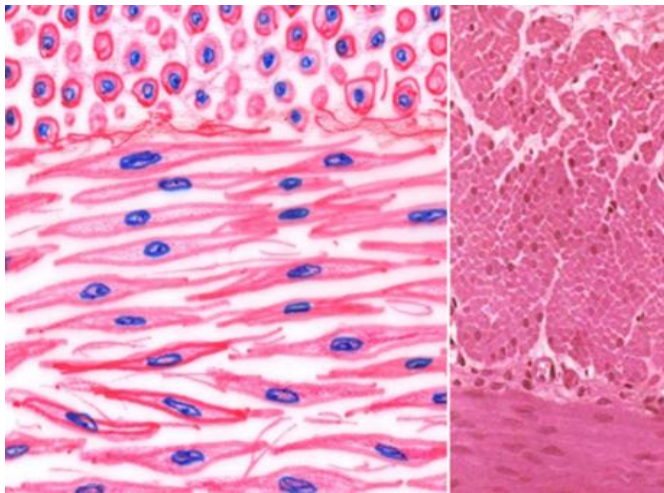


Рис.48. Гладкая мышечная ткань.

При репаративной регенерации гладкой мышечной ткани в зоне повреждения наблюдается заполнение дефекта рыхлой соединительной тканью. Неповрежденные гладкие мышечные клетки начинают делиться. Отмечается дифференциация перицитов рыхлой соединительной ткани в миобласты, а затем в гладкие мышечные клетки.

Физиологическая регенерация гладкой мышечной ткани идет путем новообразования клеток, которое происходит за счет малодифференцированных клеток рыхлой соединительной ткани, располагающихся вокруг кровеносных капилляров. Эти клетки дифференцируются в миобласты, а затем в клетки гладкой мышечной ткани. В активированных миоцитах возрастает уровень биосинтетических процессов, морфологическим выражением которых являются синтез сократительных белков, укрупнение и гиперхроматоз ядра, гипертрофия ядрышка, возрастание показателей ядерно-цитоплазменного отношения, увеличение количества свободных рибосом и полисом, активация ферментов, аэробного и анаэробного фосфорилирования, мембранного транспорта. Клеточная регенерация осуществляется как за счет дифференцированных клеток, обладающих способностью вступать в митотический цикл, так и за счет активизации камбиальных элементов (миоцитов малого объема).

Гладкие мышцы, клетки которых обладают митотической и амитотической активностью, при незначительных дефектах могут регенерировать достаточно полно. Значительные участки повреждения гладких мышц замещаются рубцом. При этом в сохранившихся участках гладкие мышечные волокна подвергаются гипертрофии. При действии ряда повреждающих факторов отмечается фенотипическая трансформация

контрактильных миоцитов в секреторные. Данная трансформация часто наблюдается при повреждении интимы сосудов, формировании ее гиперплазии при развитии атеросклероза. При репаративной регенерации гладкой мышечной ткани в зоне повреждения наблюдается заполнение дефекта рыхлой соединительной тканью. Неповрежденные гладкие мышечные клетки начинают делиться. В дальнейшем отмечается дифференциация перицитов рыхлой соединительной ткани в миобласты, а затем в гладкие мышечные клетки. Новообразование гладких мышечных волокон может происходить путем превращения (метаплазии) элементов соединительной ткани. Так образуются пучки гладких мышечных волокон в плевральных спайках, в подвергающихся организации тромбах, при дифференцировке сосудов.

Для оптимального исхода регенерации гладких миоцитов существенное значение имеют оптимальные межтканевые взаимодействия мышечной ткани с нервной и соединительной, механическое напряжение и кровоснабжение.

9. НЕРВНАЯ ТКАНЬ И ЕЕ РЕГЕНЕРАЦИЯ

9.1. Общая характеристика нервной ткани

Нервная ткань — это система взаимосвязанных нервных клеток и нейроглии, обеспечивающих специфические функции восприятия раздражений, возбуждения, выработки импульса и его передачи. Нервные клетки (нейроны) — основные структурные компоненты нервной ткани, выполняющие специфическую функцию (Рис. 49). Нейроглия обеспечивает существование и функционирование нервных клеток, осуществляя опорную, трофическую, разграничительную, секреторную и защитную функции. Источником развития нервной ткани служит дорсальная эктодерма, которая находится по средней линии спины, она дифференцируется и утолщается, формируя нервную пластинку, латеральные края которой приподнимаются, образуя нервные валики, а

между валиками формируется нервный желобок (Рис.50). Латеральные края продолжают подниматься и растут медиально, пока не встретятся и не сольются в нервную трубку. Часть клеток нервной пластинки образует скопления по бокам от нервной трубки. Это нервный гребень (или ганглиозная пластинка).

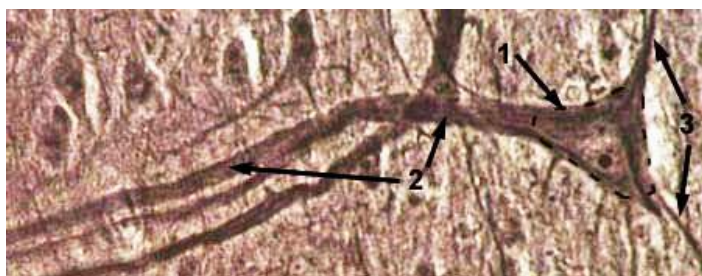


Рис. 49 . Строение нейрона
Импрегнация азотистым
серебром
(Н.В. Бойчук, 2008¹⁶)
1 - Тело нервной клетки
2 - Аксон
3 – Дендриты

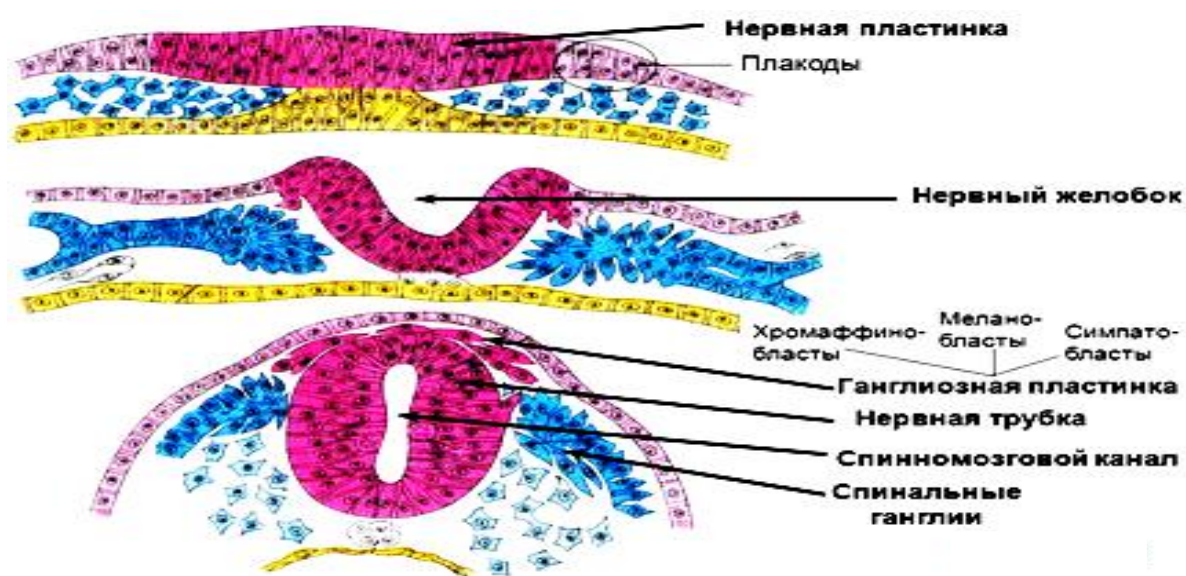


Рис.50. Развитие нервной ткани

Из нервной трубки в дальнейшем формируются нейроны и макроглия центральной нервной системы. Нервный гребень дает начало нейронам чувствительных и автономных ганглиев и некоторым видам глии: нейролеммоцитам (шванновским клеткам), клеткам-сателлитам ганглиев. Нервная трубка на ранних стадиях эмбриогенеза представляет

¹⁶ Бойчук Н.В., Исламов Р.Р., Кузнецов С.Л., Чельшев Ю. А. Гистология. Атлас для практических занятий. Учебное пособие. - М.: 2008 – 160 с.

собой многоядный нейроэпителий, состоящий из вентрикулярных, или нейроэпителиальных клеток.

В дальнейшем в нервной трубке дифференцируется 4 концентрических зоны: внутренняя - вентрикулярная (или эпендимная) зона, вокруг нее – субвентрикулярная зона, затем промежуточная (или мантийная зона) и, наконец, наружная - краевая (или маргинальная) зона нервной трубки. Вентрикулярная (эпендимная), внутренняя, зона состоит из делящихся клеток цилиндрической формы. Вентрикулярные (или матричные) клетки являются предшественниками нейронов и клеток макроглии. Субвентрикулярная зона состоит из клеток, сохраняющих высокую пролиферативную активность и являющихся потомками матричных клеток. Промежуточная (плащевая, или мантийная) зона состоит из клеток, переместившихся из вентрикулярной и субвентрикулярной зон — нейробластов и глиобластов. Нейробласты утрачивают способность к делению и в дальнейшем дифференцируются в нейроны. Глиобласты продолжают делиться и дают начало астроцитам и олигодендроцитам (Рис. 51).

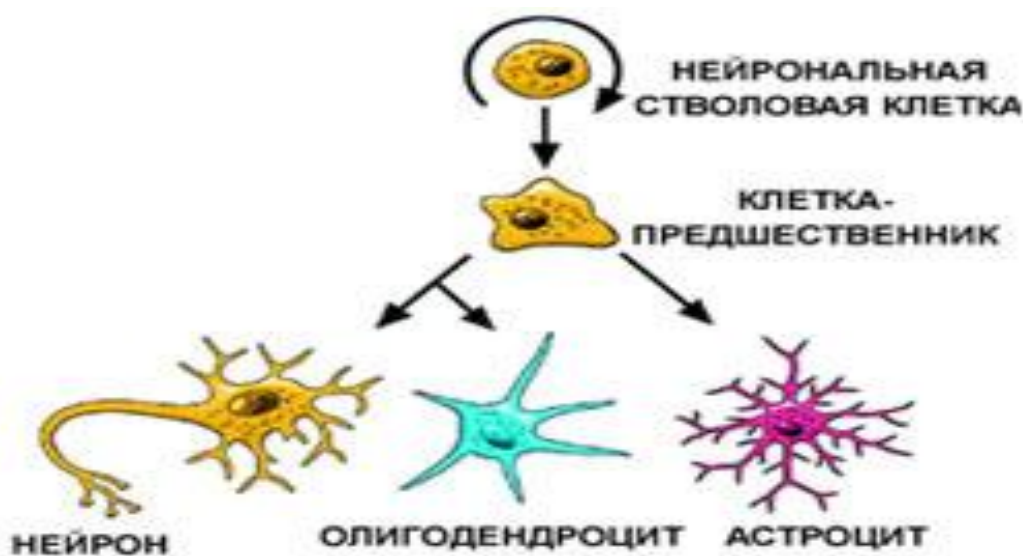


Рис. 51. Схема дифференцировки клеток нервной ткани

Способность к делению не утрачивают полностью и зрелые глиоциты. Новообразование нейронов прекращается в раннем

постнатальном периоде. Из клеток плащевого слоя образуются серое вещество спинного и часть серого вещества головного мозга. Маргинальная зона (или краевая вуаль) формируется из врастающих в нее аксонов нейробластов и макроглии и дает начало белому веществу.

9.2. Регенерация нервной ткани

Рассматривая процессы регенерации в нервных тканях следует сказать, что нейроны являются наиболее высокоспециализированными клетками организма и поэтому утратили способность к митозу. Физиологическая регенерация (восполнение естественного износа) в нейронах хорошая и протекает по типу "внутриклеточной регенерации" - т.е. клетка не делится, но интенсивно обновляет изношенные органоиды и другие внутриклеточные структуры. Для этого в нейронах хорошо выражены гранулярный ЭПС, пластинчатый комплекс и митохондрии, т.е. имеется мощный синтетический аппарат для синтеза органических компонентов внутриклеточных структур (Рис. 52, 53).

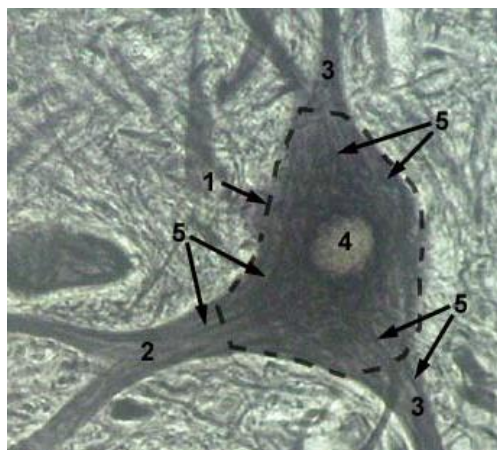


Рис.52. Нейрон при импрегнации азотистым серебром. (Н.В., Бойчук, 2008¹⁷)
1 – Тело нервной клетки; 2 – Аксон;
3 – Дендриты ; 4 – Ядро;
5 – Цитоскелет.

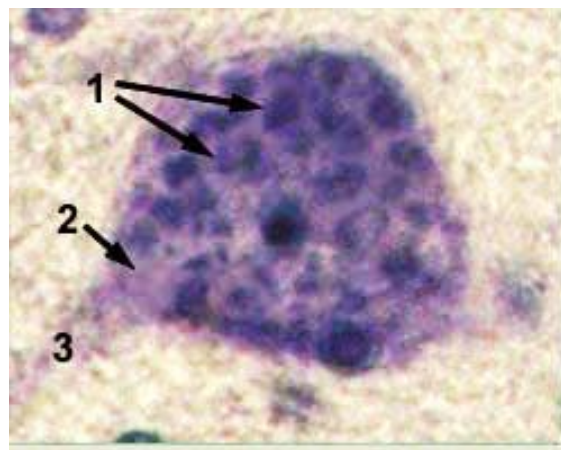


Рис.53. Нейрон при окраске толуидиновым синим по Ниссля.
1 –Кластеры рибосом (субстанция Ниссля); 2 –Аксоновый холмик; 3 - Аксон

¹⁷ Бойчук Н.В., Исламов Р.Р., Кузнецов С.Л., Чельшев Ю. А. Гистология. Атлас для практических занятий. Учебное пособие. - М.: 2008. – 160 с.

К компенсаторно-приспособительным процессам в нервной ткани относится обнаружение многоядрышковых, двухъядерных и гипертрофированных нервных клеток при различного рода болезнях, сопровождающихся дистрофическими процессами, при условии сохранения общей структуры нервной ткани. Нервные клетки вегетативной нервной системы восстанавливаются путем гиперплазии органелл, а также не исключается возможность их размножения.

Периферические нервы являются в большинстве своем смешанными и состоят из двигательных волокон передних корешков (аксонов клеток передних рогов), чувствительных волокон (дендритов клеток межпозвоночных узлов) и вазомоторно-секреторно-трофических волокон (симпатических и парасимпатических) от соответствующих клеток серого вещества боковых рогов спинного мозга и ганглиев симпатического пограничного ствола.

Нервное волокно, входящее в состав периферического нерва, состоит из осевого цилиндра, расположенного в центре волокна, миелиновой или мякотной оболочки, одевающей осевой цилиндр и швановской оболочки.

Миелиновая оболочка нервного волокна местами прерывается, образуя так называемые перехваты Ранье. В области перехватов осевой цилиндр прилежит непосредственно к швановской оболочке. Миелиновая оболочка обеспечивает роль электрического изолятора, предполагается ее участие в процессах обмена осевого цилиндра. Швановские клетки имеют общее происхождение с нервными элементами. Они сопровождают осевой цилиндр периферического нервного волокна подобно тому, как глиозные элементы сопровождают осевые цилиндры в центральной нервной системе, поэтому швановские клетки иногда называют периферической глией (Рис. 54).

На месте дефекта в нервной ткани разрастается нейроглия. Она является менее дифференцированной тканью, клетки которой способны

делиться митозом. Существуют глиальные клетки, обладающие высокими потенциями к размножению и развитию. Эти клетки принимают активное участие в восстановительных процессах нервной ткани. Наиболее частыми формами травматического повреждения нервов, возникающими вследствие техногенного травматизма на производстве, при дорожно-транспортных происшествиях, в ходе военных действий, являются разрыв, ушиб, растяжение, а также сдавление с наличием или отсутствием разрыва нервного ствола. Однако эффективность репарации структуры и функции поврежденной ткани с применением лечебных мероприятий и лекарственных средств остается относительно низкой. Это во многом связано с малой изученностью динамики регенерации нервов после травмы. Для исследования воздействия модулирующих средств на посттравматический процесс необходимы более полные данные о динамике репаративной регенерации поврежденного нерва.

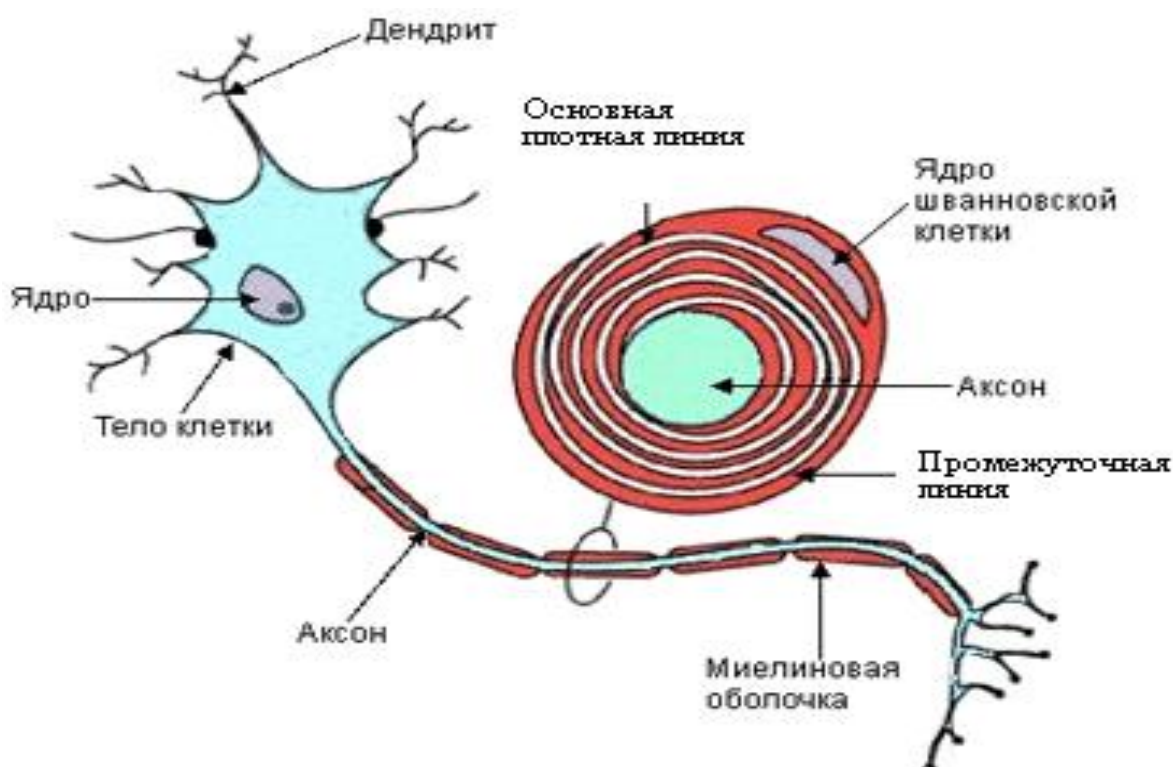


Рис.54.Схема строения нейрона и миелинового нервного волокна

При повреждениях, приводящих к нарушению целостности нервных волокон, их периферические части распадаются на фрагменты осевых цилиндров и миелиновых оболочек, погибают и фагоцитируются макрофагами (Уоллеровская дегенерация осевых цилиндров). В сохранившейся части нервного волокна начинается пролиферация нейролеммоцитов, формирующих цепочку (бюнгнеровская лента), вдоль которой происходит постепенный рост осевых цилиндров (Рис. 55).

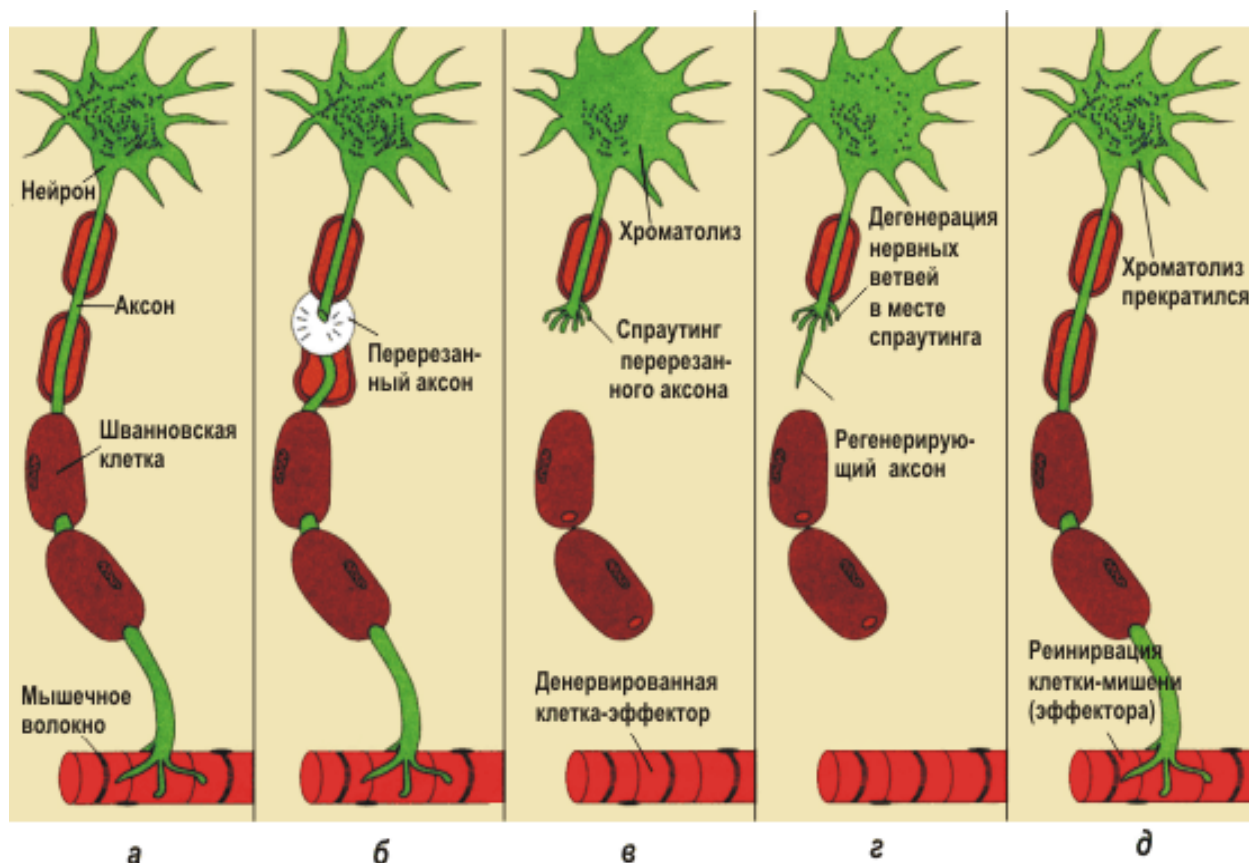


Рис. 55. Этапы регенерации нервного волокна.

Выделяемые шванновской клеткой различные стимуляторы (нейтрофические факторы) поглощаются аксоном и ретроградно транспортируются в перикарион. В перикарионе эти факторы стимулируют синтез белка и поддерживают его на высоком уровне. В регенерирующем нерве шванновские клетки пролиферируют, синтезируют компоненты базальной мембраны, внеклеточного матрикса и формируют миелин. Шванновские клетки стимулируют удлинение аксона и

контролируют его направленный рост и мишени. При отсутствии шванновских клеток аксоны не могут расти на значительные расстояния.

Восстановление утраченных связей может происходить и за счет образования коллатеральных ветвей из окружающих и неповрежденных нервных волокон. Чаще коллатеральные ветви отходят от участка аксона в области перехвата Ранвье. Наличие в зоне перерезки нерва мертвых тканей, которые стимулируют разрастание здесь рубцовой ткани, большое расстояние между отрезками нервного волокна, сильное повреждение сосудов и нарушение кровоснабжения нерва ведут к резкому нарушению его регенерации. Разрастание рубцовой ткани иногда вызывает развитие ампутиционной невромы, состоящей из разросшихся отростков нейронов и глии, окруженных грубой рубцовой тканью. Невромы могут вызывать сильные (фантомные) боли.

Регенерация нервных отростков идет со скоростью 2-4 мм в сутки. В условиях лучевого воздействия происходит замедление процессов репаративного гистогенеза, что обусловлено в основном повреждением нейролеммоцитов и клеток соединительной ткани в составе нерва. Способность нервных волокон к регенерации после повреждения при сохранении целостности тела нейрона используется в микрохирургической практике при сшивании дистального и проксимального отростков поврежденного нерва. Если это невозможно, то используют протезы (например, участок подкожной вены), куда вставляют концы поврежденных нервов (футлери́з). Регенерацию нервных волокон ускоряет фактор роста нервной ткани — вещество белковой природы, выделенное из тканей слюнных желез и из змеиного яда. Нервная ткань на повреждение реагирует неоднозначно.

Повреждение клеток центральной нервной системы, нейронов спинного мозга, симпатических ганглиев завершается их гибелью. Аксоны же нервных клеток сохраняют способность к репаративной регенерации. Повреждение периферического нерва сопровождается дегенерацией и

атрофией конца нерва, идущего к периферии. Регенерация начинается на конце аксона, связанного с нервной клеткой. Регенерирующий конец нерва врастает в трубочки и способен восстановить иннервацию. Если же аксон не совмещен с объектом врастания, то на его конце могут образоваться своеобразные утолщения — невромы.

Эффективность процесса регенерации во многом определяется условиями, в которых он протекает. Важное значение имеет общее состояние организма. Так, истощение, авитаминозы, нарушения иннервации затормаживают репаративную регенерацию и способствуют ее переходу в патологическую. Изменение условий, в которых протекает процесс регенерации, может приводить как к количественным, так и качественным его изменениям.

9.3. Возрастные особенности периферической нервной системы

Развитие нервной системы у детей с моментом рождения не останавливается. После рождения увеличивается количество нервных пучков в составе периферических нервов: усложняется их ветвление, расширяются межнейрональные связи, усложняются рецепторные аппараты. С возрастом увеличивается толщина нервных волокон. К 9 годам во всех периферических нервах миелинизация близится к завершению. В пожилом и старческом возрасте количество нейронов в спинномозговых ганглиях снижается на 30%, часть нейронов атрофируется. Возрастные изменения в нервной ткани связаны с утратой нейроцитов в постнатальном периоде способности к делению, и как следствие этого постепенным уменьшением количества нейроцитов, особенно чувствительных нейроцитов, а также уменьшением уровня метаболических процессов в оставшихся нейронах.

Отсутствие клеточной формы регенерации нейроцитов обуславливает разрастание нейроглии и соединительной ткани на месте повреждения.

10. КОНТРОЛЬНЫЕ ВОПРОСЫ

1. Перечислите этапы регенерация отдельных органов или частей у высокоорганизованных животных?
2. Укажите уровни в ходе восстановления структур организма при регенераций?
3. Охарактеризуйте процесс биохимической регенерации.
4. В каких органах происходит только внутриклеточная форма регенерации?
5. На что направлены процессы гипертрофии и гиперплазии в ходе компенсаторно – приспособительных реакций?
6. В чем смысл пролиферации и дифференцировки в ходе процесса регенерации?
7. В чем заключается сущность процесса дедифференцировки клеток?
8. Какие виды патологической регенерации существуют?
9. Что мы понимаем под термином «стволовые клетки»?
10. Укажите основные свойства, характерные для стволовых клеток.
11. Что положено в основу метода клеточной и тканевой терапии?
12. Перечислите морфологические особенности мезотелия.
13. Какие изменения возникают при действии патогенного фактора и развитии воспалительной реакции в серозных оболочках?
14. С чем связано появление различных медиаторов, поддерживающих реакции воспалительно – репаративного процесса в соединительной ткани?
15. Дайте морфологическую характеристику и перечислите свойства грануляционной ткани.
16. Укажите основные процессы, влияющие на восстановление обеспечивают восстановление целостности поврежденной мышцы.
17. Перечислите признаки, характерные для стадии вторичной деструкции кости при переломе.
18. Какие методы лечения переломов кости наиболее часто используются, если есть смещение отломков?
19. Перечислите этапы регенерации губчатого вещества кости.
20. Какие изменения происходят при недостатке витамина С в костной ткани?
21. В каком возрасте происходит наиболее активно остеогистоорганогенез?

11. ЭТАЛОНЫ ОТВЕТОВ К КОНТРОЛЬНЫМ ВОПРОСАМ

1. Регенерация может происходить путем нарастания клеток ткани на раневую поверхность либо за счет перестройки оставшейся части органа или путем роста остатка органа без изменения его формы.

2. Уровни регенерации в ходе восстановления структур следующие: молекулярный, ультраструктурный, клеточный, тканевой, органнй. Однако всегда речь идет о возмещении той структуры, которая способна выполнять специализированную функцию.

3. Распад и восстановление молекулярного состава, структурно – пространственной организации и функций, характерных для каждого ткани и органа. Для развития регенерационного процесса в клетках и тканях большую роль играют сдвиги в обмене веществ (гипоксия, повышенный гликолиз, ацидоз и т.д.) в поврежденном органе, стимулирующие регенерационные процессы (понижение поверхностного натяжения мембран клеток, их миграция), включение клеток в митотический цикл. Образующиеся при повреждении клеток молекулярные осколки (нуклеотиды, ферменты, продукты неполного распада белков, жиров и углеводов, другие биологически активные соединения) наряду со стимулирующим влиянием могут быть повторно использованы для построения сложных структур.

4. К органам и тканям, где преобладает внутриклеточная форма регенерации, относятся миокард и скелетные мышцы, в центральной нервной системе эта форма регенерации становится единственной формой восстановления структуры.

5. Гипертрофия (от греч. hyper–чрезмерно, trope–питание) и гиперплазия (от греч. plaseo–образую) играют исключительно важную роль в компенсаторно – приспособительных процессах, обеспечивая устойчивость гомеостаза при многих болезнях. Эти процессы возникают при сходных условиях и по своей сущности близко стоят к регенерации.

Гипертрофия и гиперплазия направлены не только на возмещение дефекта в клетках, тканях, органах, но и на усиление их функции в связи с возникающей повышенной функциональной активностью организма. Гипертрофия – увеличение объема органа, ткани, клеток, гиперплазия – увеличение числа структурных элементов тканей и клеток. Оба процесса отражают в структурном выражении повышенную деятельность организма.

6. В первую фазу идет размножение молодых недифференцированных клеток (камбиальных, стволовых или клеток предшественников). Для каждой ткани характерны свои камбиальные клетки, которые отличаются степенью пролиферативной активности и специализации, однако одна стволовая клетка может быть родоначальником нескольких видов клеток (например, стволовая клетка кроветворной системы, лимфоидной ткани, некоторые клеточные представители соединительной ткани). В фазу дифференцировки молодые клетки созревают, происходит их структурно – функциональная специализация, они восполняют убыль высокодифференцированных клеток.

7. Дедифференцировка клеток – это упрощение их внутренней структуры, связанное с временным снижением уровня дифференцировки (специализации) клеток. Дедифференцированные клетки приобретают способность к пролиферации. В них активизируется синтез ДНК и общих неспецифических белков. Дедифференцировка как реактивно – приспособительное изменение клеток сопровождается увеличением относительных объемов ядер и ядрышек, увеличением числа свободных рибосом, исчезновением специальных органелл и включений в цитоплазме, редукцией мембран комплекса Гольджи, уменьшением числа митохондрий и другими признаками.

8. Гипорегенерация – имеет место, когда восстановление утраченных тканей идет очень медленно или совсем останавливается (при трофических язвах, пролежнях). Гиперрегенерация – проявляется в том, что ткань

регенерирует избыточно и при этом функция органа страдает (образование келлоидного рубца). Метаплазия – переход одного вида ткани в другой, но родственный ей гистогенетически. При этом функция утраченной ткани не восстанавливается. Примером метаплазии является развитие в области повреждения слизистой оболочки бронха вместо мерцательного эпителия многослойного плоского ороговевающего эпителия или трансформация соединительной ткани в кость.

9. Стволовые клетки – это иерархия особых клеток живых организмов, каждая из которых способна впоследствии изменяться (дифференцироваться) особым образом (то есть получать специализацию и далее развиваться как обычная клетка). Т.е. стволовыми называют клетки, не имеющие специализации и способные делиться и развиваться в любой вид ткани. Это значит, что в организме взрослого человека существуют клетки, прошедшие все положенные этапы эмбрионального развития, но сохранившие способность при определенных условиях превращаться практически во все виды взрослых тканей. Основой в иерархии стволовых клеток является тотипотентная зигота.

10. Во – первых, это неспециализированные клетки. Во – вторых, стволовые клетки способны делиться в течение долгого времени, причем в результате каждого деления образуются две идентичные клетки. Третье важное свойство стволовых клеток – то, что они способны к дифференциации в специфические типы клеток.

11. В основе разработанных технологий изготовления препаратов стволовых клеток, криоконсервирования и лечения лежит положение о необходимости сохранения биологическими объектами жизнеспособности, т.е. возможности их функционирования после размораживания и введения в организм, что и обеспечивает высокие клинические результаты.

Механизм действия жизнеспособных биологических материалов основан на сохранении стволовыми клетками полноценности после отогрева и наличии в них метаболически активных веществ естественного

происхождения, обладающих полифармакологическим эффектом специфической и неспецифической направленности.

12. Мезотелий, в отличие от других эпителиев, лишен контакта с внешней средой. На апикальной поверхности мезотелиоцитов цитоплазма образует многочисленные неравномерно распределенные микроворсинки различной длины. Последних меньше над ядродержащей частью клетки. Между микроворсинками и на их поверхности находится гликокаликс, удерживающий слой жидкости, что способствует не только взаимному скольжению внутренних органов при их функционировании, но и защищает мезотелий от повреждения при трении серозных оболочек.

13. При раздражении серозных оболочек и воспалительных реакциях нарушается непрерывность пласта мезотелия, его клетки разрушаются и обнажается подлежащая соединительная ткань, клетки которой проникают в раздраженный участок и фагоцитируют отмершие участки ткани (в случае септического воспаления – также и бактерий). Затем соединительная ткань разрастается, отграничивая очаг раздражения и образуя спайки.

14. В фазу микроциркуляторной реакции ведущую регуляторную роль играют тучные клетки; они способны к активным взаимодействиям с сосудистыми элементами, эозинофилами и нейтрофилами, лимфоцитами, макрофагами фибробластами, межклеточным матриксом, свертывающей системой крови, иммунной системой и др. Важную роль играют и тромбоциты, генерирующие тромбоксаны, и фактор, активирующий тромбоциты. На межклеточный матрикс нейтрофилы воздействуют путем секреции коллагеназы, эластазы, нейтральных протеиназ, катепсинов, кислых гидролаз.

15. Под грануляционной тканью понимают не только ткань, заполняющую раневые и язвенные дефекты кожи, но и близкую по структуре ткань, образующуюся при повреждении слизистых оболочек, переломах костей, организации гематом, тромбов, некрозов и инфарктов,

воспалительного экссудата, инородных тел и т.д., а также вследствие хронических воспалительных процессов. Грануляционная ткань – это своеобразный «временной орган», создаваемый организмом в условиях патологии для реализации защитной (барьерной) и репаративной функции соединительной ткани.

16. Первым шагом к восстановлению целостности поврежденной мышцы служит врастание разветвлений кровеносных сосудов в ишемическую зону мышц. До наступления васкуляризации мышца остается в состоянии ишемического некроза. Если состояние ишемии слишком затягивается, мышца обычно разжижается. Когда кровоснабжение восстанавливается, в мышцу мигрируют макрофаги, которые полностью удаляют исходные разрушенные мышечные волокна.

17. В результате альтерации в очаге повреждения развивается воспалительная реакция. Ее первый признак – расстройство кровотока и лимфообращения. Вследствие этого возникает отек окружающих тканей. Развивается воспалительная гиперемия, изменяются реологические свойства крови, возникают стазы, местные кровоизлияния, тромбоз мелких сосудов, фибринозный выпот. Между костными отломками образуется кровяной сгусток. Следует отметить, что разрушение и резорбция нежизнеспособной костной ткани продолжается достаточно долго и идет параллельно с формированием ретикулофиброзного костного регенерата.

18. Экстензионный метод заключается в постоянном растяжении поврежденного сегмента конечности с помощью систем постоянного вытяжения. При лечении переломов способом постоянного вытяжения различают 2 фазы: репозиционную и ретенционную. Во время 1-й фазы – репозиционной, которая длится от нескольких часов до нескольких суток, добиваются сопоставления отломков, устраняя все виды смещения с помощью грузов. После сопоставления отломков наступает фаза – ретенционная. Несколько уменьшив грузы, а следовательно, силу вытяжения, удерживают отломки до появления сращения, избегая как

перерастяжения, так и рецидива смещения костных фрагментов. Оперативный метод состоит из открытого, через операционную рану, сопоставления отломков и скрепления их тем или иным способом (винтами, интрамедуллярным или кортикальным металлическим фиксатором и др.).

19. Подготовка места будущей резорбции на поверхности кости путем освобождения ее от остеогенных клеток и их предшественников. Миграция остеокластов и их фиксация на подготовленной костной поверхности. Растворение костного материала путем закисления среды и ферментальный лизис освободившегося органического костного матрикса остеокластами. После завершения резорбции костного матрикса начинаются пролиферация и дифференцировка остеогенных клеток – предшественников в эндосте, окружающем резорбционную зону, и последующая их миграция в эту зону. Синтез органических компонентов межклеточного матрикса (коллагенового белка, гликозаминогликанов, гликопротеидов) и образование: коллагеновых микрофибрилл, фибрилл, волокон.

20. При недостатке витамина С остеобласты перестают продуцировать компоненты костной ткани и коллаген. Образовавшаяся кость атрофируется, появляется склонность к переломам. Эпифизарный хрящ замещается соединительной тканью, бедной коллагеном, понижается кроветворная функция костного мозга и наблюдается его атрофия, нарастают кровоизлияния. Ослабляются костные перекладины: они ломаются и образуют сплошную массу костных отломков.

21. Период активного остеогистоорганогенеза длится до 20 – 25 лет (процессы гистогенеза костной ткани и костеобразования преобладают над их резорбцией).

10. ТЕСТОВЫЕ ЗАДАНИЯ

Выберите один правильный ответ.

1. В ХОДЕ РЕГЕНЕРАЦИИ ВЫСОКООРГАНИЗОВАННЫХ ОРГАНИЗМОВ ОТСУТСТВУЕТ СТАДИЯ

- 1) развития остатков органа без изменения его формы
- 2) роста тканей на раневую поверхность
- 3) восстановления целого организма из кусочков тела
- 4) воссоздания отдельных органов

2. КЛЕТОЧНАЯ ФОРМА РЕГЕНЕРАЦИИ ПРЕОБЛАДАЕТ В

- 1) миокарде
- 2) вегетативной нервной системе
- 3) поджелудочной железе
- 4) костной ткани

3. НАИБОЛЕЕ ХАРАКТЕРНА КЛЕТОЧНАЯ И ВНУТРИКЛЕТОЧНАЯ ФОРМА РЕГЕНЕРАЦИИ ДЛЯ

- 1) кроветворной ткани
- 2) гладкой мышечной ткани
- 3) миокарде
- 4) эпителиальной ткани

4. ПРИ НЕПОЛНОЙ ФОРМЕ РЕГЕНЕРАЦИИ НА МЕСТЕ УТРАЧЕННОЙ СТРУКТУРЫ РАЗВИВАЕТСЯ ТКАНЬ

- 1) соответствующая данному органу
- 2) по объему больше утраченной
- 3) грануляционная
- 4) плотная соединительная

5. ГИПЕРТРОФИЧЕСКИЕ РАЗРАСТАНИЯ, ВЕДУЩИЕ К ЧАСТИЧНОЙ ИЛИ ПОЛНОЙ АТРОФИИ ОРГАНА ВОЗНИКАЮТ В

- 1) молочных железах при лактации
- 2) матке при беременности
- 3) соединительной ткани
- 4) железах при гиперплазии

6. ОСНОВНЫМ ПРИЗНАКОМ РЕПАРАТИВНОЙ РЕГЕНЕРАЦИИ ЯВЛЯЕТСЯ

- 1) восстановление клеток и тканей в результате естественного отмирания
- 2) увеличение числа дифференцированных клеток
- 3) гипертрофические разрастания, ведущие к увеличению размеров органов
- 4) появление многочисленных малодифференцированных клеток

7. НАИБОЛЕЕ АКТИВНО ПРОЦЕСС ФИЗИОЛОГИЧЕСКОЙ И РЕПАРАТИВНОЙ РЕГЕНЕРАЦИИ ПРОИСХОДИТ В

- 1) гладкомышечной ткани
- 2) клетках вегетативной нервной системы
- 3) эпителии мочевого пузыря
- 4) кардиомиоцитах

8. ТЕРМИН «СТВОЛОВАЯ КЛЕТКА» В НАУЧНЫЙ ОБИХОД ВПЕРВЫЕ БЫЛ ВВЕДЕН

- 1) А. Я. Фриденштейном
- 2) А. А. Максимовым
- 3) Д. Р. Эвансом
- 4) М. Я. Швайденом

9. ОСНОВНЫМ ЭЛЕМЕНТОМ В ИЕРАРХИИ СТОЛОВОХ КЛЕТОК ЯВЛЯЕТСЯ

- 1) плюропотентная
- 2) тотипотентная
- 3) мезенхимальная
- 4) унипотентная

10. ЭПИТЕЛИЙ СЕРОЗНЫХ ОБОЛОЧЕК ОТСУТСТВУЕТ В

- 1) перикарде
- 2) лимбе
- 3) плевре
- 4) брюшине

11. НАИБОЛЕЕ ВЕРОЯТНОЕ РАЗВИТИЕ СПАЕЧНОГО ПРОЦЕССА В БРЮШНОЙ ПОЛОСТИ ПРОИСХОДИТ ПРИ

- 1) активном размножении эпителия
- 2) повреждении базальной мембраны мезотелия
- 3) накоплении жидкости между париетальным и висцеральным листком
- 4) увеличении числа двуядерных клеток мезотелия

12. В ХОДЕ ВОСПАЛИТЕЛЬНОЙ РЕАКЦИИ РЫХЛОЙ СОЕДИНИТЕЛЬНОЙ ТКАНИ НЕ ТИПИЧЕН ПРОЦЕСС

- 1) альтерации
- 2) железистого метаморфоза
- 3) пролиферации клеток
- 4) экссудации

13. КЛЕТКИ, ИГРАЮЩИЕ ВЕДУЩУЮ РЕГУЛЯРНУЮ РОЛЬ В ФАЗУ МИКРОЦИРКУЛЯТОРНОЙ РЕАКЦИИ ВОСПАЛЕНИЯ, НАЗЫВАЮТСЯ

- 1) тучные
- 2) эндотелиальные
- 3) макрофаги
- 4) нейтрофилы

14. ГРАНУЛЯЦИОННАЯ ТКАНЬ - ЭТО

- 1) эпителиальная ткань
- 2) молодая соединительная ткань
- 3) воспалительный экссудат
- 4) фиброзно - измененная соединительная ткань

15. ПРИ РАЗВИТИИ ФУНКЦИОНАЛЬНОЙ ГИПЕРТРОФИИ МЫШЦ ОТСУТСТВУЕТ ЭТАП

- 1) увеличения числа ядер в мышечных волокнах
- 2) пролиферации миосаттелитов
- 3) снижения числа митохондрий в мышечном волокне
- 4) синтеза сократительных структур

16. ДЛЯ СТАДИИ ОЧИЩЕНИЯ КОСТНОЙ ТКАНИ ПРИ ПЕРЕЛОМЕ ХАРАКТЕРНО ВСЕ, КРОМЕ

- 1) распада и утилизации тканевого детрита
- 2) отека окружающей ткани
- 3) активации фибробластов
- 4) развития грануляционной ткани

17. В СТАДИИ ВТОРИЧНОЙ ДЕСТРУКЦИИ ПРИ ПЕРЕЛОМЕ КОСТИ ПРОИСХОДИТ

- 1) активация хондробластов
- 2) развитие грануляционной ткани
- 3) расстройство крово – и лимфообращения
- 4) отек рыхлой соединительной ткани

18. В ХОДЕ ЗАЖИВЛЕНИЯ ПЕРЕЛОМА КОСТИ ФОРМИРУЕТСЯ ТКАНЬ

- 1) рыхлая соединительная
- 2) ретикулофиброзная
- 3) хрящевая эластическая
- 4) плотная оформленная соединительная

19. ПРИ ЗАКРЫТОМ ПЕРЕЛОМЕ КЛЮЧЕВОЙ КОСТИ, БЕЗ СМЕЩЕНИЯ, НАИБОЛЕЕ ТИПИЧНЫМ МЕТОДОМ ЛЕЧЕНИЯ ЯВЛЯЕТСЯ

- 1) экстензионный
- 2) оперативный
- 3) фиксационный
- 4) ударно – волновая терапия

20. ПРИ РЕМОДЕЛИРОВАНИИ КОСТНОЙ ТКАНИ ОТСУТСТВУЕТ ФАЗА

- 1) резорбции
- 2) реверсии
- 3) репозиции
- 4) активации

21. ГОРМОН, АКТИВИРУЮЩИЙ ОБМЕН В КОСТНОЙ ТКАНИ - ЭТО

- 1) трийодтиронин
- 2) окситоцин
- 3) альдостерон
- 4) норадреналин

12.1. Ответы к тестовым заданиям

1. - 3	6. - 4	11.- 2	16.- 2
2. - 4	7. - 3	12.- 3	17.- 3
3. - 2	8. - 2	13. - 1	18.- 2
4. - 4	9. - 2	14. - 2	19.- 3
5. - 3	10. -2	15. - 3	20.- 3
			21.- 1

13. РЕКОМЕНДУЕМАЯ ЛИТЕРАТУРА:

Основная

1. Гистология, эмбриология, цитология: учебник / Ю. И. Афанасьев, Н. А. Юрина, Б. В. Алешин и др.; под ред. Ю. И. Афанасьева, Н. А. Юриной. - 6-е изд., перераб. и доп. – М.: ГЭОТАР-Медиа, 2014. - 800 с.
2. Кузнецов С. Л., Мушкамбаров Н. Н. Гистология, цитология и эмбриология: Учебник. – М.: Медицинское Информационное Агентство, 2007. – 540с.

Дополнительная

1. Владимирская Е. Б. Биологические основы и перспективы терапии стволовыми клетками / Е. Б. Владимирская, О.А. Майорова, С. А. Румянцев, Румянцев А. Г. - М.: Медицина и здоровье, 2005. - 392 с.
2. Данилов Р. К., Мурзабаев Х. Х., Одинцова И. А., Елагина Э. А. Миосателлиоциты как источник регенерации скелетной мышечной ткани // Успехи современной биологии.- 2002.- Т.122, №3.- С.273-281.
3. Зорин В.Л., Крашенинников М. Е., Фролов В. И., Онищенко Н. А., Расулов М. Ф., Вишневская Я. В. Способ восстановления целостности дефектов длинных трубчатых костей с использованием мезенхимальных стволовых клеток.//Вестник трансплант. и искусственных органов.- 2004.- №1.- С.37-40.
4. Корочкин Л. И. Что такое стволовые клетки // Природа. – 2005. - № 6. – С. 3-11.
5. Ноздрачев А. Д., Чумасов Е. И. Периферическая нервная система. Структура, развитие, трансплантация и регенерация.- СПб. : Наука, 2000.- 280 с.:
6. Руководство по гистологии / под ред. Р. К. Данилов. – СПб.: СпецЛит.- 2011.–Том 1.-С.160-165; 190-195; 210-216; 252-258; 280-299; 440-442; 656-669.
7. Шубникова Е. А., Юрина Н. А. Мышечные ткани. Под ред. Ю. С. Ченцова - М.: Медицина, 2011 - 240 с.
8. Arinzeh T.L., Peter S.J., Archambault M.P., van den Bos C., Gordon S., Kraus K., Smith A., Kadiyala S. Allogeneic mesenchymal stem cells regenerate bone in a critical-sized canine segmental defect. //J. Bone Joint Surg. Am.- 2003.-V.85.-N10.-P.1927-1935.
9. Herrick S.E., Mutsaers S.E. The potential of mesothelial cells in tissue engineering and regenerative medicine applications. //Int. J. Artif. Organs.- 2007.-N30.-P.527-540.
10. Histology: a text and atlas: with correlated cell and molecular biology/Michael H. Ross, Wojciech Pawlina.—6th ed. 2011 – 974 p.

11. Mutsaers S.E., Whitaker D., Papadimitriou J.M. Stimulation of mesothelial cell proliferation by exudate macrophages enhances serosal wound healing in a murine model. //Am. J. Pathol.-2002.-N160.-P.681-692.

12. Гунин А.Г. Атлас микрофотографий
<http://www.histol.chuvashia.com/tables/000-ru.htm>

13. Физиологическая регенерация, репаративная регенерация
<http://vseveterinary.ru/index.php/lekcii/1788-kompensatorno-prisposobitelnye-processy1>; <http://cureplant.ru/index.php/medicinskaya-enciklopedia/1294-regeneracija>

Сергей Семенович Целуйко
Надежда Павловна Красавина
Дмитрий Александрович Семенов

РЕГЕНЕРАЦИЯ ТКАНЕЙ

учебное пособие

Благовещенск, 2016

Подписано в печать 29.03.2016. Форма 60x84. Бумага «Госзнак».
Гарнитура тип Таймс. Тираж 100 экз.
Отпечатано в типографии Амурской государственной медицинской академии